

**“CYSTIC ECHINOCOCCOSIS IN THE HUMAN LIVER - MORPHOLOGICAL AND STRUCTURAL ASPECTS OF THE DIFFERENT TYPES OF CYSTS”**

is part of the 9<sup>th</sup> Volume of the series MAPPE PARASSITOLOGICHE, a volume series aimed primarily to publish *disease maps* and parasitological field researches dealing with applications of Geographical Information Systems - GIS. This series is also used in order to present the activities of the Regional Center for Monitoring Parasitosis - (CReMoPAR).

Cystic echinococcosis, caused by the larval stages of *Echinococcus granulosus* is known to be one of the most important parasitic infection in livestock worldwide and one of the most severe zoonosis.

In this booklet, the illustration of possible evolution of *E. granulosus* larval form in human liver is shown, identifying the following 10 typologies of hepatic cysts:

CLASSIC UNILOCULAR CYST, MULTIVESICULAR CYST, HYPERLAMINATED CYST, HYPERLAMINATED CASEOUS CYST, HYPERLAMINATED GELATINOUS CYST, HYPERLAMINATED GRANULAR CYST, SEROUS CYST, ACEPHALOCYST, CASEOUS CYST AND SEPTATED CYST.

A wide and rich iconography, with macroscopical and microscopical images shows the morphological and structural aspects of each typology of cyst, as well as some transitional forms.

We express our most sincere thanks

**“LA CISTI IDATIDEA EPATICA NELL’UOMO- ASPETTI MORFOLOGICI E STRUTTURALI DELLE DIVERSE POSSIBILI TIPOLOGIE”**

è parte del Volume n. 9 della serie MAPPE PARASSITOLOGICHE, serie di volumi dedicata alla presentazione di studi parassitologici di campo ed al *disease mapping* realizzato con i Geographical Information Systems - GIS.

Questa serie si inserisce anche nel quadro delle attività formative e divulgative del Centro Regionale per il Monitoraggio delle Parassitosi - Regione Campania (CReMoPAR). L'echinococcosi cistica, causata dalle forme larvali di *Echinococcus granulosus*, è una importante parassitosi del bestiame in molte aree del mondo ed è certamente una delle più gravi zoonosi.

In questo volume vengono presentati diversi stadi evolutivi delle cisti idatidee epatiche dell'uomo, caratterizzate da 10 tipologie differenti:

CISTI UNILOCULARE CLASSICA, CISTI MULTIVESICOLARE, CISTI IPERLAMINATA, CISTI IPERLAMINATA CASEOSA, CISTI IPERLAMINATA GELATINOSA, CISTI IPERLAMINATA GRANULOSA, CISTI SIEROSA, ACEFALOCISTI, CISTI CASEOSA E CISTI SETTATA.

Un'ampia ed esclusiva iconografia, con immagini macroscopiche e microscopiche, illustra i vari aspetti morfologici e strutturali di ciascuna tipologia di cisti nonché di alcune forme di transizione.

Siamo grati a Gianfranco Bortoletti,

to Gianfranco Bortoletti, Professor of Parasitology at the Faculty of Medicine University of Cagliari (Italy) for carrying out the work and for giving all the material contained in this part.

We hope that the information presented in this booklet could be useful to the scientists and practitioners working on this topic of enormous importance in medical and veterinary public health, not only in the rural areas but also in the urban environment.

Professore di Parassitologia presso la Facoltà di Medicina dell'Università di Cagliari per aver condotto il lavoro e per aver messo a disposizione tutto il materiale che compone questo volume.

Le informazioni presentate saranno certamente utili a ricercatori ed a quanti si occupano di questa parassitosi - erroneamente ritenuta strettamente legata al solo mondo rurale - di enorme importanza sanitaria ed economica sia in campo umano che veterinario.

Giuseppe Cringoli  
*Series Editor*

# **Cystic Echinococcosis in the human liver**

**morphological and structural aspects  
of the different types of cysts**

# **La cisti idatidea epatica nell'uomo**

**aspetti morfologici e strutturali delle  
diverse possibili tipologie**

---

**Gianfranco Bortoletti**

*Sezione di Parassitologia  
Dip. di Scienze Applicate ai Biosistemi  
Università degli Studi di Cagliari*



**KEY TO FIGURES**

DC	daughter cyst
o.m.	optical microscopy
mg	germinal membrane
mi	microtriches
n	nucleus
p	protoscolex
pnc	nucleated part of cells
sb	basal syncytium
SEM	scanning electron microscopy
SLT	sheets of laminated tissue
sl	laminated layer
vp	brood capsules
u	hoocklets
v	suckers

Scale bar in photographs = 1 cm

**LEGENDA DELLE FIGURE**

CF	cisti figlia/e
m.o.	microscopio ottico
mg	membrana germinativa
mi	microtrichi
n	nucleo
p	protoscolice
pnc	parte nucleata delle cellule
sb	sincizio basale
SEM	microscopio elettronico a scansione
STL	strati di tessuto laminare
sl	strato laminare
vp	vescicole proligere
u	uncini
v	ventosa

Barra nelle immagini = 1 cm



Cystic Echinococcosis (CE), caused by development of the larval form of *Echinococcus granulosus*, is a zoonosis with a significant health impact, especially in the Mediterranean Basin<sup>(1, 2)</sup>, in areas with a prevalent agro-pastoral economy where the dog-livestock-man association exists. This disease is endemic in wide areas, including Sardinia, where it is widespread in both animals and humans. The most recent epidemiologic data for Sardinia show a prevalence in sheep of over 75%<sup>(3)</sup> and a mean annual incidence in humans, determined considering surgical cases alone, of almost 10%<sup>000</sup>, with marked differences from one area to another<sup>(4)</sup>. Though these figures show an improvement respect to previous surveys<sup>(5, 6)</sup>, in Sardinia some 150 patients undergo surgical treatment every year.

In agreement with the literature findings<sup>(7, 8)</sup>, the liver was observed to be the most commonly affected organ (75.9%), followed by the lungs (15.7%) and the other possible cyst locations (8.4%)<sup>(4)</sup>.

In humans the CE is typically a chronic disease characterized by the gradual and slow larval development and increase in size. In the liver in particular, CE can persist for decades without showing any clinical signs until such time as the cyst becomes so large, or compresses sensitive structures in the organ,

La Echinococcosi cistica, dovuta allo sviluppo larvale di *Echinococcus granulosus*, rappresenta una delle zoonosi di maggior impatto sanitario, in particolare nel bacino del Mediterraneo<sup>(1, 2)</sup>, in tutte quelle aree caratterizzate da una prevalente economia agro-pastorale in cui persiste l'associazione "cane-animale d'allevamento-uomo". Si presenta come uno dei problemi di salute pubblica più rilevanti in varie aree di endemia, e tra queste in Sardegna, ove si evidenziano tassi di diffusione elevati sia nell'uomo che nel bestiame. In particolare, i dati epidemiologici più recenti riferiti all'Isola, mostrano una prevalenza negli ovini di oltre il 75%<sup>(3)</sup> e un'incidenza media annua nell'uomo, valutata sulla base dei soli casi operati, di quasi 10%<sup>000</sup> abitanti, con marcate differenze nelle diverse aree del territorio<sup>(4)</sup>. Tali valori, pur risultando un poco più bassi rispetto a precedenti rilevazioni<sup>(5, 6)</sup>, individuano in circa 150 il numero di pazienti che ogni anno in Sardegna vengono sottoposti ad intervento chirurgico.

A conferma di quanto riportato in letteratura<sup>(7, 8)</sup>, in questi casi, il fegato risulta l'organo maggiormente colpito (75,9%), seguito dai polmoni (15,7%) e dalle altre possibili localizzazioni (8,4%)<sup>(4)</sup>.

Nell'uomo, come è noto, la malattia è caratterizzata da un andamento cronico determinato dal lento sviluppo della forma larvale, che, soprattutto nel fegato, può permanere senza dare segni clinici anche per lunghi periodi di tempo (decenni), sino a quando, raggiunte dimensioni considerevoli o gravando su strutture sensibili dell'or-

that it starts to exert a mechanical action, producing more or less marked symptoms.

Therapy ranges from surgical removal of the cysts, to PAIR (Puncture, Aspiration, Injection and Reaspiration of protoscoleces) to chemotherapy using benzimidazoles (albendazole, mebendazole). Though alternative therapies such as chemotherapy and PAIR are becoming more widely practised and have met with some success, in around 90% of cases surgical removal of cysts still remains the most common form of treatment<sup>(7, 8)</sup>. Depending on the complexity of the clinical picture, surgical therapy envisages, specifically for hepatic cysts, a variety of techniques ranging from liver resection to open cystectomy and closed pericystectomy<sup>(7, 9)</sup>.

gano, inizia ad esercitare un'azione di tipo meccanico in grado di instaurare sintomatologia più o meno marcata.

L'approccio terapeutico prevede interventi di tipo diverso che vanno dall'asportazione chirurgica della cisti, alla PAIR (Puntura della cisti, Aspirazione, Iniezione e Riaspirazione di sostanze protoscolicide) e al trattamento chemioterapico con benzimidazolici (albendazolo, mebendazolo).

Sebbene vengano praticate sempre con maggiore frequenza e con un certo successo interventi alternativi quali, appunto, la chemioterapia e la PAIR, il trattamento d'elezione di questa affezione si basa ancora oggi sull'asportazione chirurgica della cisti (circa 90% dei casi)<sup>(7, 8)</sup>. Riguardo, in particolare, alle cisti epatiche, in relazione alla complessità del quadro clinico, l'intervento chirurgico prevede l'utilizzo di tecniche operatorie diverse che vanno dalla resezione epatica, alla cistectomia aperta e alla pericistectomia a cisti chiusa<sup>(7, 9)</sup>.

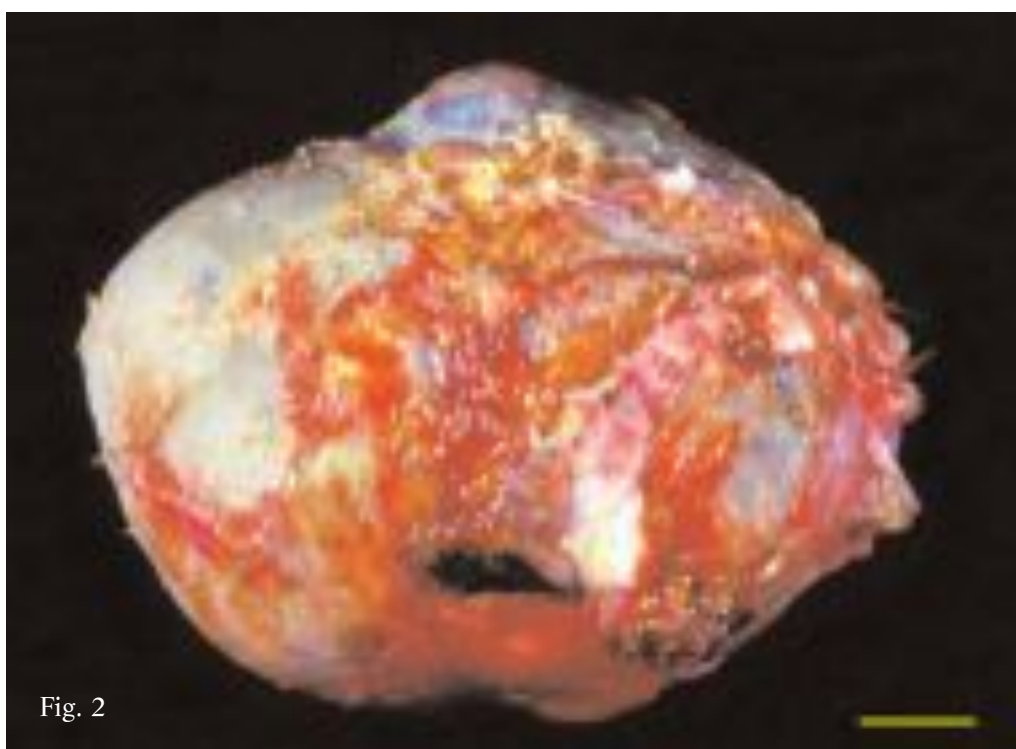
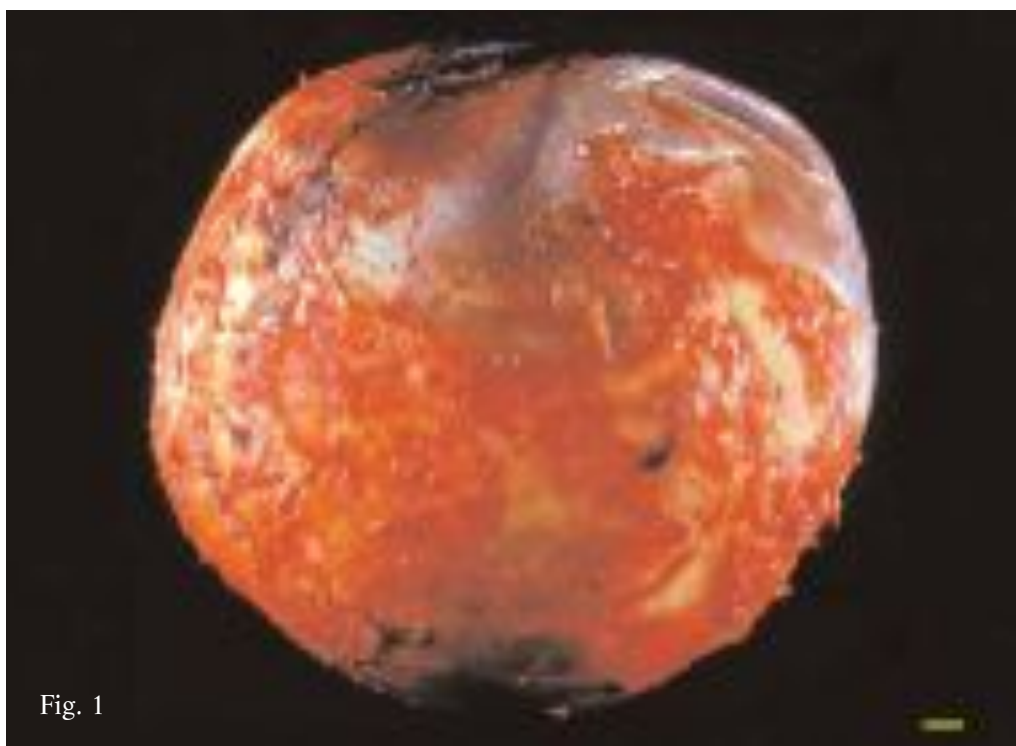
Fig. 1. Spheroid cyst.

Fig. 2. Lobed cyst.

Fig. 1. Cisti sferoidale.

Fig. 2. Cisti lobata.





In Sardinia, CE surgery is carried out regularly at the Surgical School of the Clinica Chirurgica at the Cagliari University, headed for many years by Prof. Marino Cagetti, on patients with hepatic cysts, adopting total closed pericystectomy where possible. With this procedure it is possible to remove not only spheroid cysts intact (Fig. 1), but also lobed (Fig. 2), double-lobed (Fig. 3), multi-lobed (Fig. 4), or irregularly shaped cysts (Figs. 5-7), minimizing organ invasion and spillage into the parenchyma.

The technique offers several major advantages as it practically prevents the possibility of complications and relapses and also significantly reduces the length of post-operative hospital stay.

In Sardegna, molti interventi di idati-dosi epatica vengono regolarmente effettuati presso la Clinica Chirurgica dell'Università di Cagliari diretta da anni dal Prof. Marino Cagetti, il quale, quando possibile, opera privilegiando l'intervento di pericistectomia totale a cisti chiusa. Attraverso questa tecnica non soltanto cisti sferoidali (Fig. 1), ma anche cisti lobate (Fig. 2), bilobate (Fig. 3), plurilobate (Fig. 4), o di forma assai irregolare (Fig. 5-7) vengono asportate integre, con limitata invasione dell'organo e scarsissima perdita di parenchima.

I vantaggi che derivano da questo tipo di intervento sono elevati e molteplici se si considera che si riducono praticamente a zero le possibilità di complicanze e di recidive ed anche il periodo di degenza post-operatoria risulta molto abbreviato.

Fig. 3. Bilobed cyst.

Fig. 3. Cisti bilobata.

Fig. 4. Multilobed cyst.

Fig. 4. Cisti plurilobata.

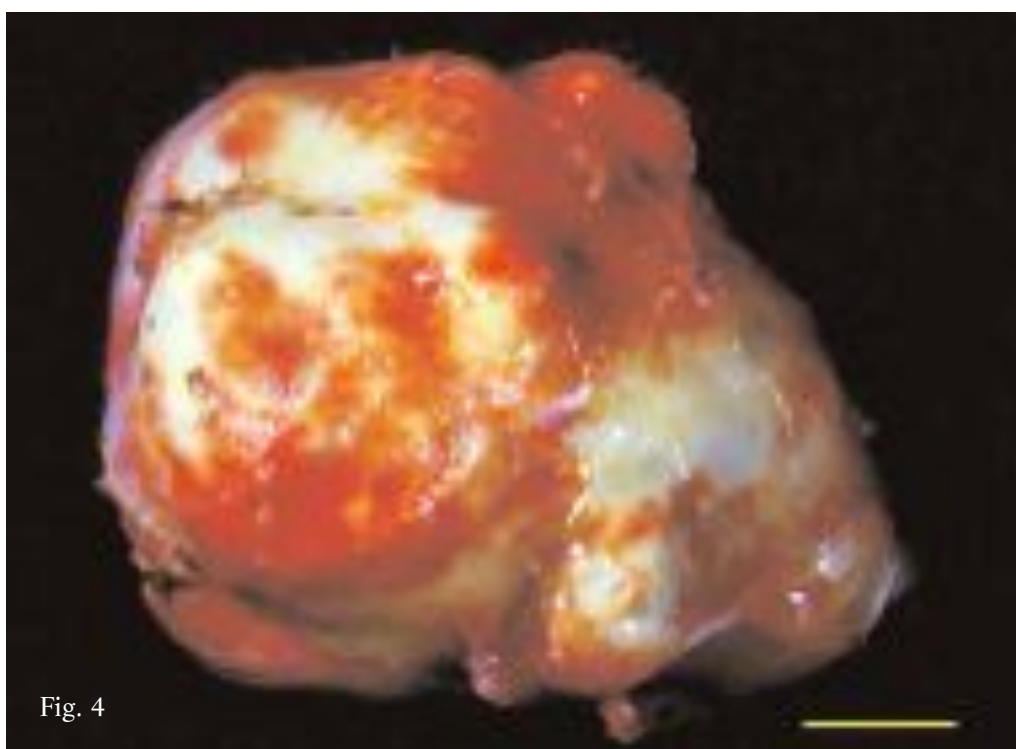
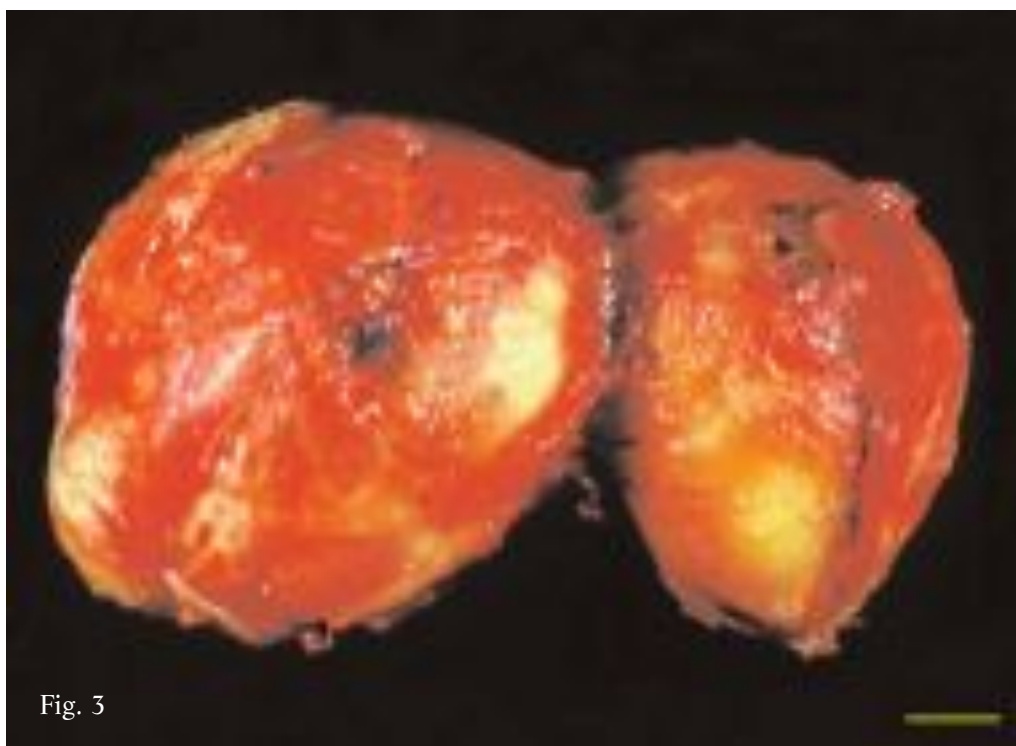


Fig. 5. Irregularly shaped cyst.

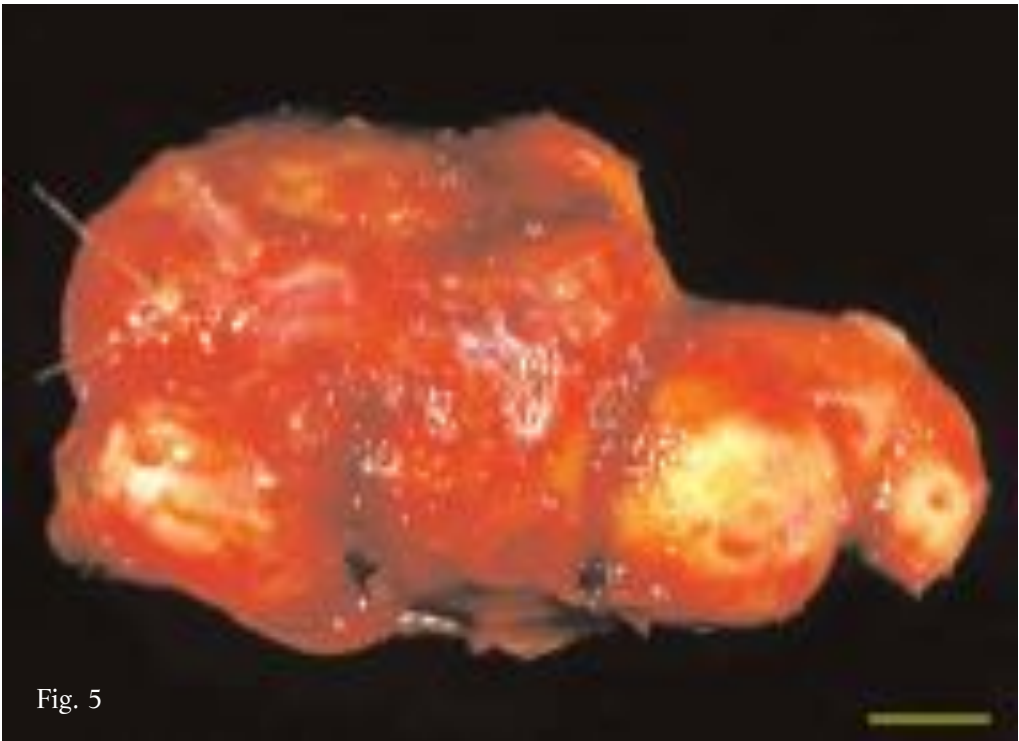
Fig. 5. Cisti di forma irregolare.

Fig. 6. Irregularly shaped cyst.

Fig. 6. Cisti di forma irregolare.

Fig. 7. Irregularly shaped cyst.

Fig. 7. Cisti di forma irregolare.



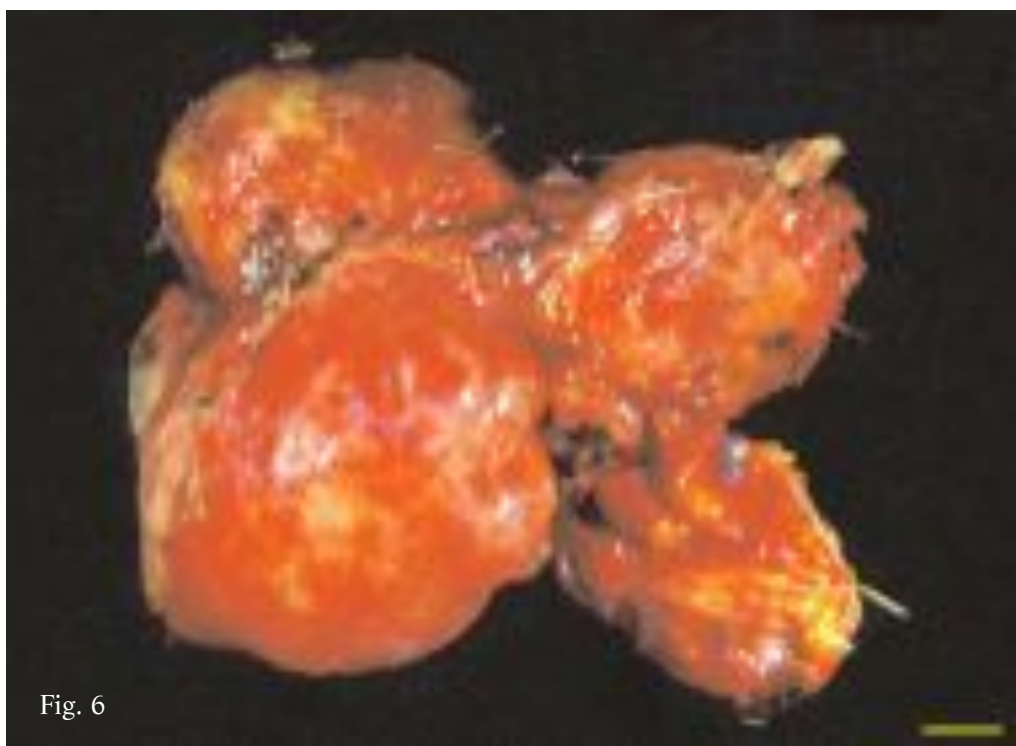


Fig. 6

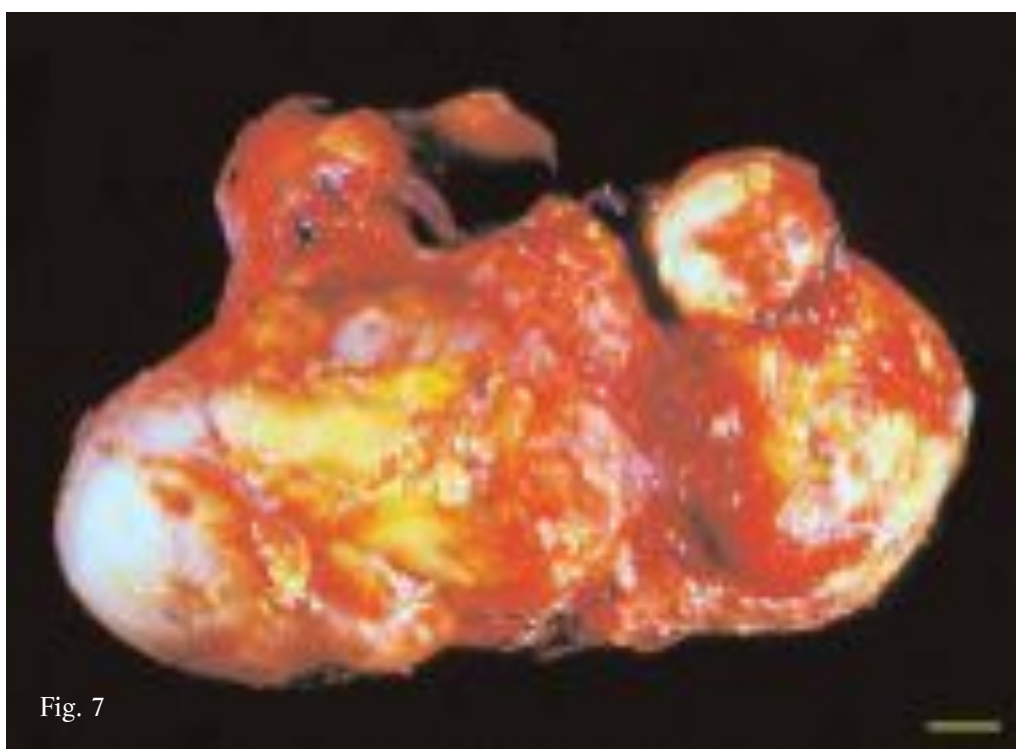


Fig. 7

Unlike in the past, when cysts were removed by open cystectomy and drained during surgery, more recently the availability of intact surgical specimens has made it possible to examine in more detail the structural arrangement of the parasite and to describe the different kinds of cysts that may result.

In this context, research work carried out over the years by the Parasitology team in collaboration with the Surgical School of the Clinica Chirurgica at the Cagliari University, has made it possible to conduct an in-depth morphological and structural study of numerous intact hepatic cysts. Based on the findings of the investigation, and contrary to expectations, the cysts were found to exhibit wide structural variability<sup>(10, 11, 12)</sup>. In practice, the overall picture that emerged was a fairly complex one and we were able to identify and describe at least 10 types of cysts, each associated with one of the possible phases of the parasite's slow development, maturation and transformation process, up to its degeneration and death in the host. Importantly, it should be noted that the heterogeneity of the sample examined, is further increased by the large number of cysts considered to be "transitional forms", inasmuch as they were characterized by morphological and structural elements intermediate between two different kinds. The different parasite forms are described in detail herein, referring to pictures chosen from a sample of

Diversamente da quanto non accadeva in passato quando le cisti venivano per lo più aggredite mediante cistectomia aperta e quindi svuotate durante l'intervento chirurgico, in tempi più recenti, la possibilità di disporre di reperti integri ha permesso di approfondire lo studio riguardante l'assetto strutturale del parassita e di descrivere le diverse tipologie che questo può esprimere.

In questo contesto, il lavoro di ricerca condotto da anni in collaborazione tra la Parassitologia e la Clinica Chirurgica dell'Università di Cagliari ha consentito di attuare un approfondito studio morfologico e strutturale di molte cisti epatiche integre che, contrariamente ad ogni aspettativa, hanno evidenziato una marcata variabilità del loro tipo di organizzazione<sup>(10, 11, 12)</sup>. È in pratica emerso un quadro generale assai complesso che ha consentito di individuare e di descrivere almeno 10 tipologie di cisti, ognuna delle quali relativa ad una delle possibili fasi del lento processo di sviluppo, maturazione e trasformazione del parassita, sino alla sua degenerazione e morte all'interno dell'ospite. È importante sottolineare che l'eterogeneità del campione esaminato incrementa ulteriormente per la presenza di un cospicuo numero di cisti, considerate come "forme di transizione", in quanto caratterizzate da elementi morfologici e strutturali intermedi tra due diverse tipologie.

Di queste possibili forme del parassita verrà data ampia descrizione in questa rassegna, facendo riferimento a quadri iconografici selezionati da un campione di 118 cisti asportate

118 hepatic cysts removed from the livers of 82 Sardinian patients, of whom 10 were aged between 15 and 30, 28 between 31 and 50 and 44 were over 50.

Concerning the morphological and structural variability of the larval form of *E. granulosus*, we identified 10 typologies of cysts:

- A) Classic unilocular cyst
- B) Multivesicular cyst
- C) Hyperlaminated cyst
- D) Hyperlaminated caseous cyst
- E) Hyperlaminated gelatinous cyst
- F) Hyperlaminated granular cyst
- G) Serous cyst
- H) Acephalocyst
- I) Caseous cyst
- L) Septated cyst

dal fegato di 82 pazienti sardi. Di questi, in particolare, va ricordato che solo 10 avevano un'età compresa tra i 15 e 30 anni, 28 un'età compresa tra 31 e 50 anni e 44 avevano più di 50 anni.

In relazione alla variabilità morfologica e strutturale espressa dalla forma larvale di *E. granulosus*, le 10 tipologie individuate fanno riferimento a:

- A) Cisti uniloculare classica
- B) Cisti multivescicolare
- C) Cisti iperlaminata
- D) Cisti iperlaminata caseosa
- E) Cisti iperlaminata gelatinosa
- F) Cisti iperlaminata granulosa
- G) Cisti sierosa
- H) Acefalocisti
- I) Cisti caseosa
- L) Cisti settata

**Classic unilocular cyst**

This is the “classic cyst” described in all Parasitology textbooks. It is usually spheroid in shape and the cavity simply contains cyst fluid and hydatid sand. The germinal membrane is lined with numerous, unevenly distributed brood capsules (Fig. 8) as cysts are always fertile, though in several specimens, the number and viability of the protoscolices varied significantly, regardless of their size. These cysts usually occur in younger patients and for this reason were observed to be fairly uncommon (6.7%) in our sample, consisting for the most part of over 30-year olds. It can be regarded as a relatively “young” form of the parasite (a few years old), that may evolve over time into more complex forms such as multivesicular cysts.

Fig. 8. Classic unilocular cyst containing hydatid fluid and sand with numerous brood capsules attached to germinal membrane.

Fig. 9 Classic unilocular cyst with anomalous formation of inward protruding polypoid having appearance and consistency of soft-boiled egg white. Distribution of brood capsules attached to germinal membrane and pericyst thickness are fairly variable.

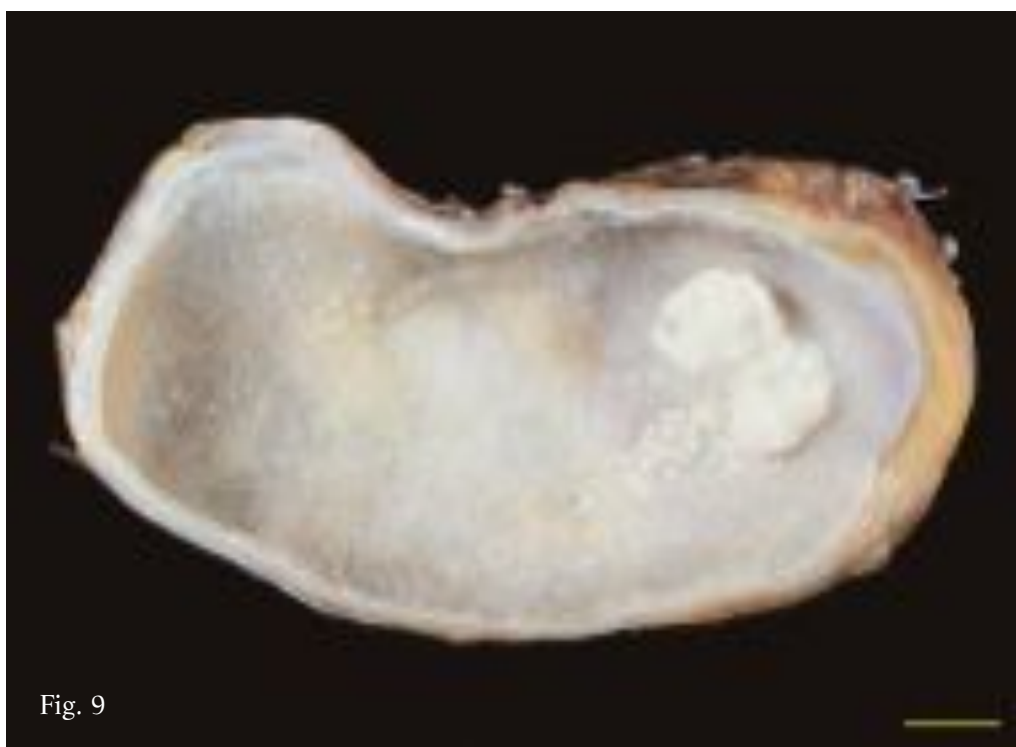
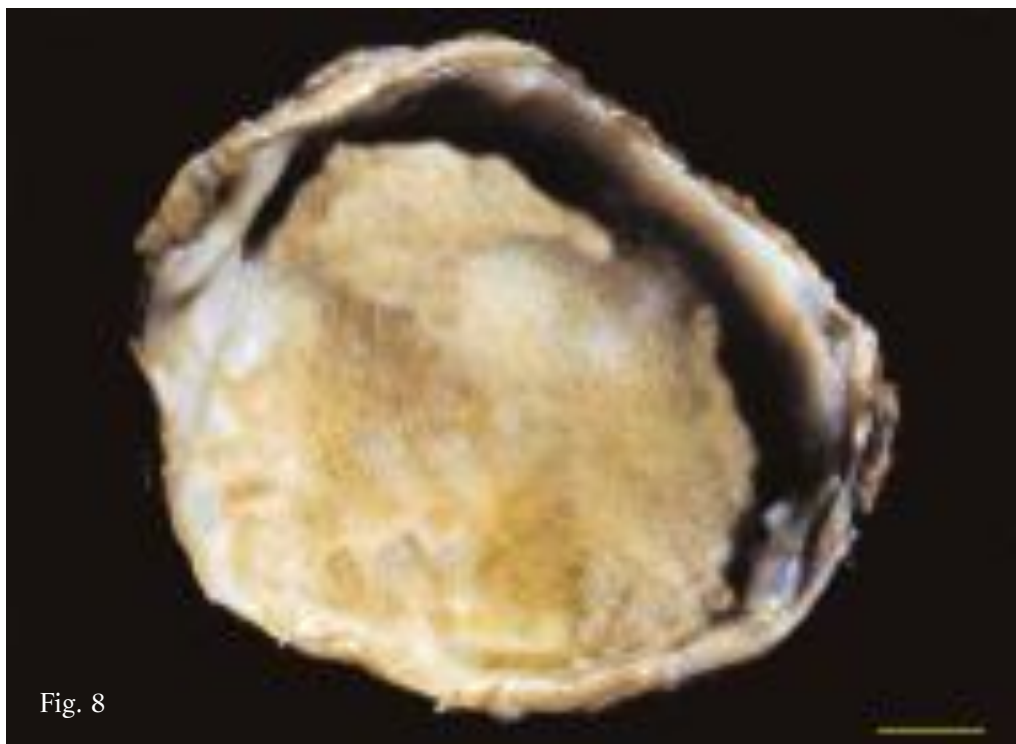**Cisti uniloculare classica**

È la “classica cisti” descritta in tutti i testi di Parassitologia. Presenta in genere una forma sferoidale ed ha una cavità contenente esclusivamente liquido e sabbia idatidea. La membrana germinativa risulta per lo più tappezzata da numerose vescicole proligere adese, distribuite peraltro in modo non uniforme (Fig. 8). Risulta pertanto cisti sempre fertile, pur evidenziando nei diversi reperti, indipendentemente dalla loro grandezza, una notevole variabilità del numero e della vitalità dei protoscolici. Si riscontra in genere in pazienti più giovani e pertanto è risultata più frequente nel campione esaminato (6,7%), costituito prevalentemente da pazienti con più di 30 anni. Si può considerare come una forma del parassita relativamente “giovane” (di alcuni anni), eventualmente in grado di evolvere nel corso del tempo in forme più complesse come le cisti multivescicolari.

Fig. 8. Cisti uniloculare classica contenente liquido e sabbia idatidea e numerose vescicole proligere adese alla membrana germinativa.

Fig. 9 Cisti uniloculare classica caratterizzata dalla presenza di una formazione polipoid anomala, di consistenza ed aspetto di albume cotto, protesa verso la cavità. Assai variabile risulta sia la distribuzione delle vescicole proligere adese alla membrana germinativa che lo spessore del pericistio.





In rare cases, parasite degeneration is observed in the classic cysts and this is associated with the presence of “anomalous polypoid formations” protruding inwards from the cavity wall (Fig. 9). These can be considered as hyperplastic malformations of the laminated layer of a still fairly viable and proliferous cyst that form irregularly shaped masses, of relatively limited size, having the appearance and consistency of soft-boiled egg white.

The pictures and diagrams of figures 10-23 show details at the microscopic and submicroscopic level of the structural arrangement of the cyst wall (laminated layer and germinal membrane), of the proligerous vesicles and of the protoscolices observed in this type of cyst.

In questo tipo di cisti, raramente, si possono evidenziare anche quadri degenerativi del parassita, legati alla presenza di “anomale formazioni polipoidi” sporgenti dalla parete verso la cavità (Fig. 9); sono da considerare come malformazioni iperplastiche dello strato laminare di una cisti ancora assai vitale e prolifica che formano masse di forma irregolare, di dimensioni relativamente contenute, di aspetto e consistenza simile ad albume cotto.

Le immagini e gli schemi riportati nelle figure 10-23 delineano un quadro dell'organizzazione strutturale a livello microscopico e sub microscopico della parete (strato laminare e membrana germinativa), delle vescicole prolifere e dei protoscolici riscontrabili in questa tipologia di cisti.

Fig. 10. Diagram showing different phases of brood capsule and protoscolex formation<sup>(13)</sup>. A) fragment of wall lacking of brood capsules; B-C) gemmation of germinal membrane cells; D-E) vacuolization of cell mass with differentiation of brood capsule wall; F-H) inward gemmation of brood capsule wall with protoscolex differentiation.

Fig. 10. Schema delle diverse fasi di formazione delle vescicole prolifere e dei protoscolici<sup>(13)</sup>. A) frammento di parete privo di vescicole prolifere; B-C) gemmazione delle cellule della membrana germinativa; D-E) vacuolizzazione della massa cellulare con differenziazione della parete della vescicola prolifera; F-H) gemmazione della parete della vescicola prolifera verso l'interno e differenziamento dei protoscolici.

Fig. 11. Brood capsule attached to germinal membrane containing 5 protoscolices. Hooklets and suckers visible in some (o.m.).

Fig. 11. Vescicola prolifera adesa alla membrana germinativa, contenente 5 protoscolici in alcuni dei quali sono evidenti uncini e ventose (m.o.).

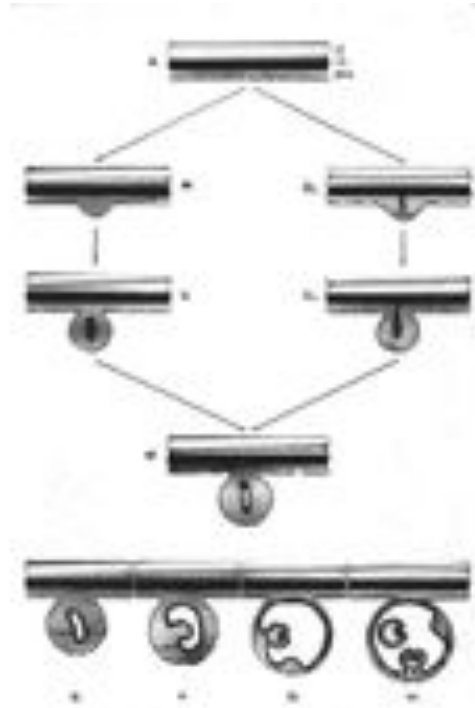


Fig. 10

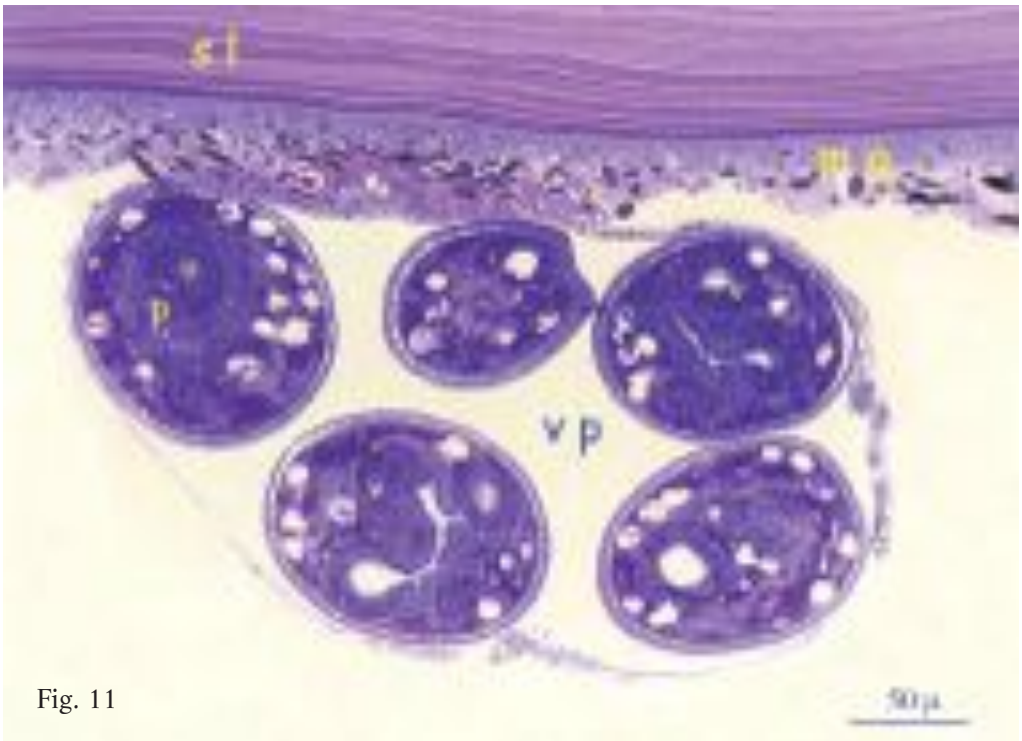


Fig. 11

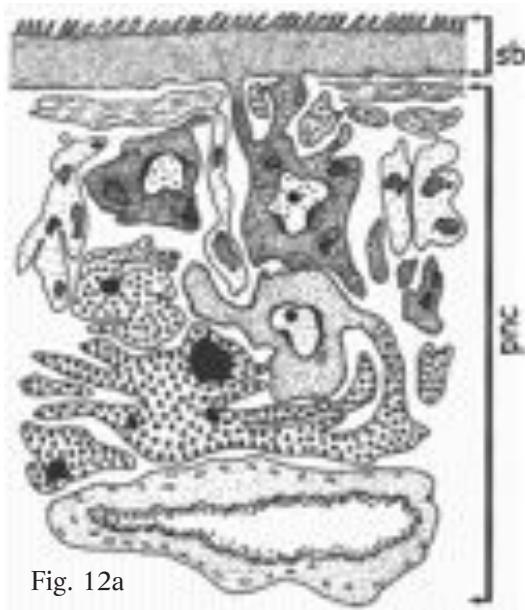

Fig. 12a

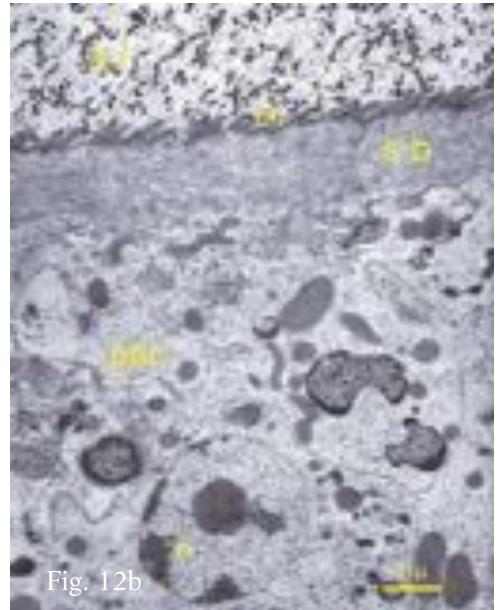


Fig. 12b

Fig. 12. Diagram (Fig. 12a) and ultrastructure (Fig. 12b) of germinal membrane. Germinal membrane is composed of a single large syncytium characterized by basal portion of cytoplasm (sb) connected via cytoplasmic extensions to underlying nucleated part of cells (pnc). Basal syncytium is lined externally with microtriches (mi) in close contact with laminated layer (sl)<sup>(15)</sup>.

Fig. 12. Schema (Fig. 12a) ed ultrastruttura (Fig. 12b) della membrana germinativa. Risulta costituita da un unico grande sincizio caratterizzato da una porzione basale di citoplasma (sb) che si connette mediante ponti citoplasmatici alla sottostante parte nucleata delle cellule (pnc). Il sincizio basale è rivestito esternamente da microtrichi (mi) in stretto rapporto con lo strato laminare (sl) <sup>(15)</sup>.

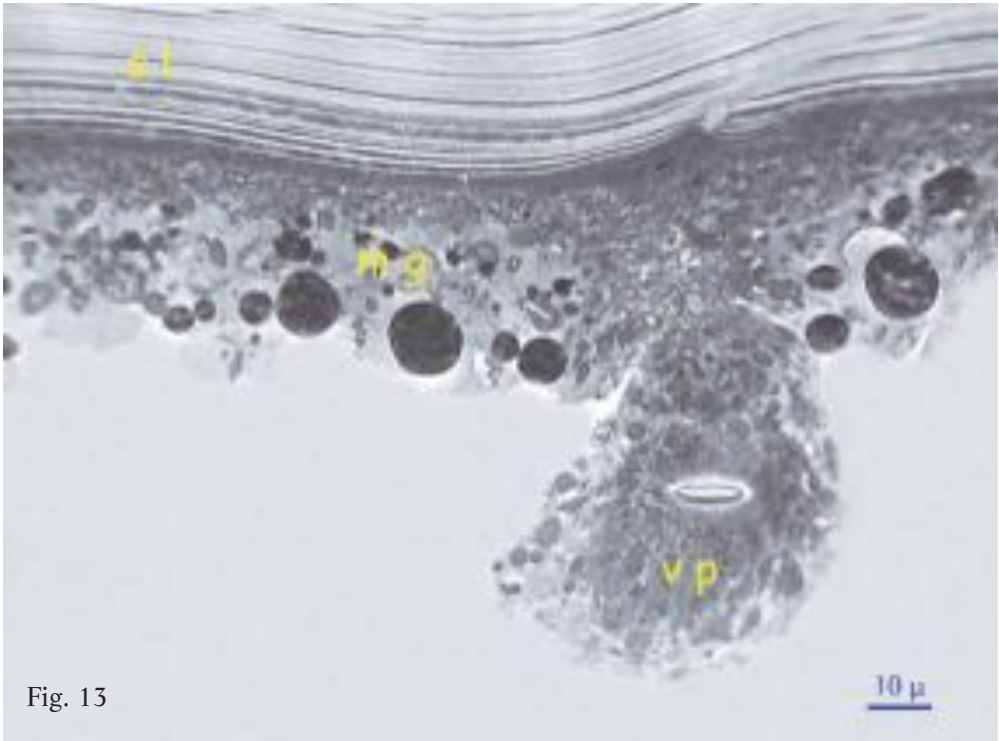


Fig. 13

Fig. 13. Early development of brood capsule as per phase C of Fig. 10. Proliferation of germinal membrane cells and formation of undifferentiated cell mass with initial central vacuolization (o.m.).

Fig. 13. Sviluppo iniziale di una vescicola proliigera relativo alla fase C di Fig. 10. Proliferazione delle cellule della membrana germinativa e formazione di una massa di cellule indifferenziate con iniziale vacuolizzazione centrale (m.o.).

Fig. 14. Early development of brood capsule as per phases D-E of Fig. 10. Increased vacuolization of undifferentiated cell mass during further proliferation (o.m.).

Fig. 14. Sviluppo iniziale di una vescicola prolifera relativa alle fasi D-E di Fig. 10. Aumento della vacuolizzazione della massa di cellule indifferenziate, in fase di ulteriore proliferazione (m.o.).

Fig. 15. Young brood capsule attached to germinal membrane containing completely differentiated protoscolex in which hooks and suckers are visible (o.m.).

Fig. 15. Giovane vescicola prolifera strettamente adesa alla membrana germinativa contenente un protoscolex completamente differenziato in cui si individuano uncini e ventose (m.o.).

Fig. 16. Young brood capsule attached to germinal membrane containing a completely differentiated protoscolex and a second one forming near wall (o.m.).

Fig. 16. Giovane vescicola prolifera, in stretto contatto con la membrana germinativa, contenente un protoscolex differenziato e un altro in via di formazione a ridosso della parete (m.o.).

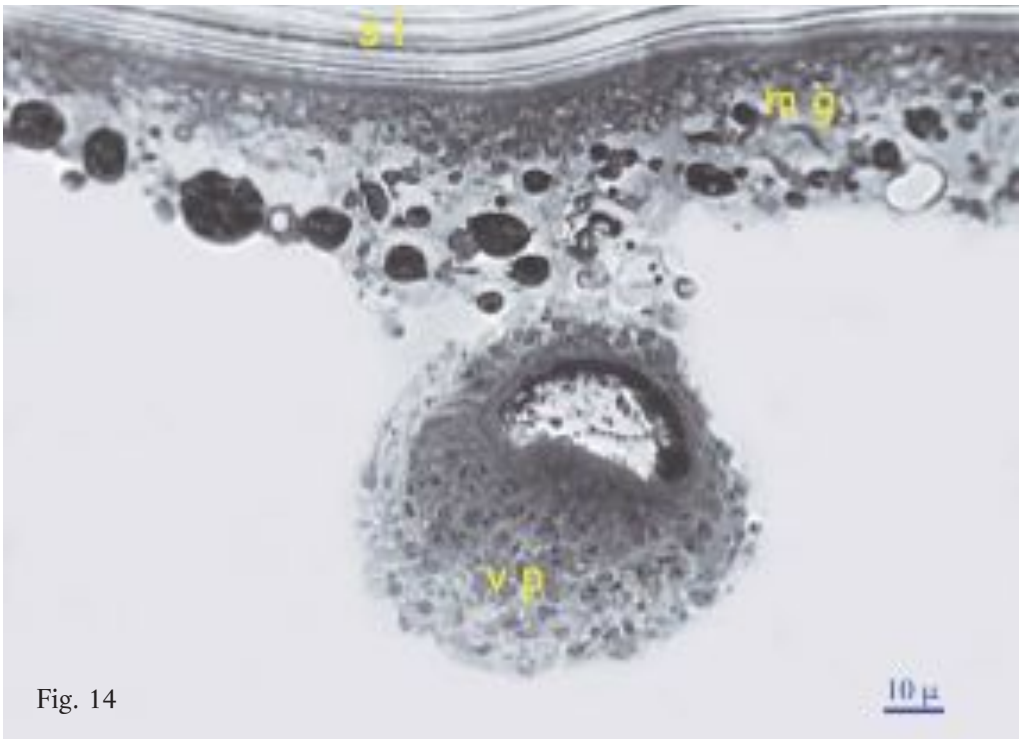


Fig. 14

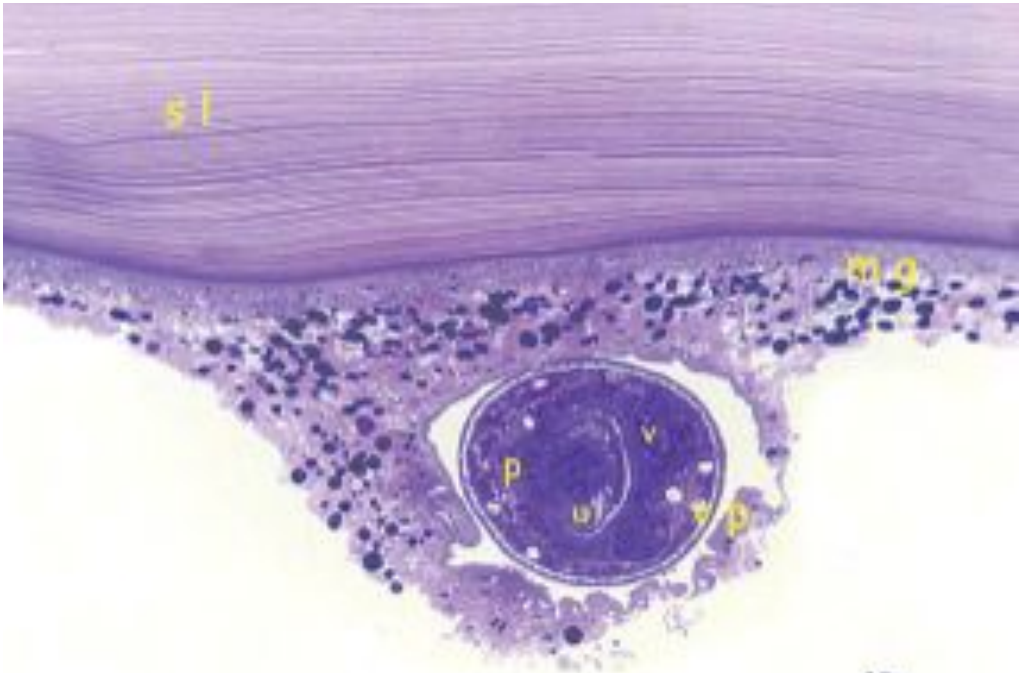


Fig. 15

10 μ

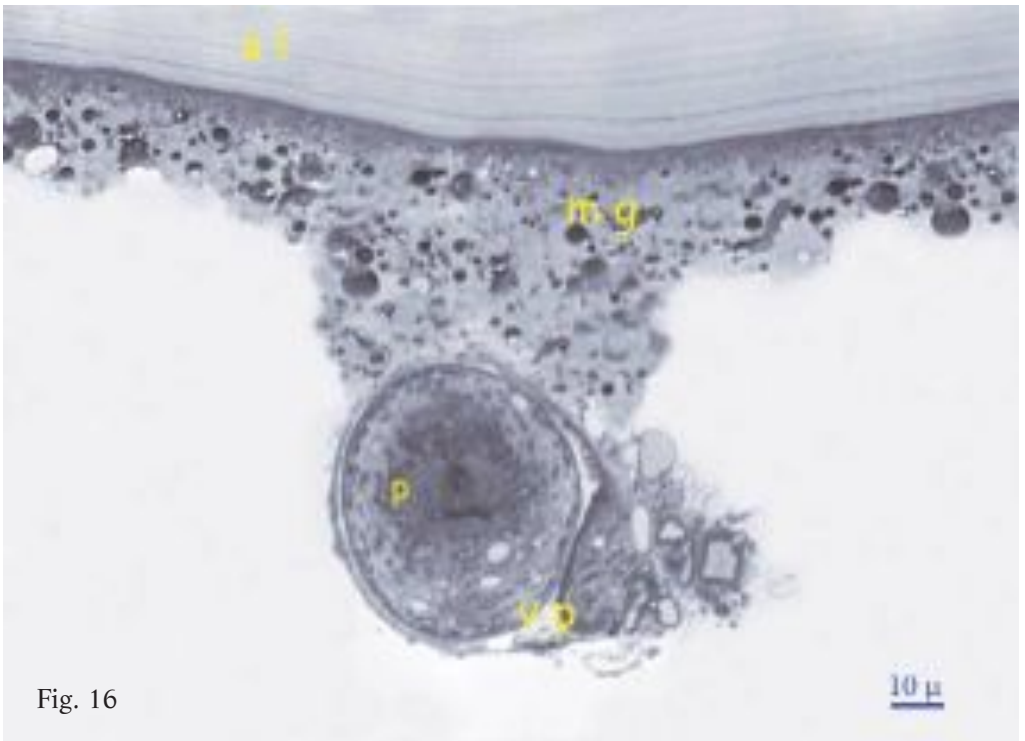


Fig. 16

10 μ

Fig. 17. Formation of brood capsule as per phases F-G of Fig. 10. Brood capsule wall continues with tegument of protoscolex undergoing differentiation, and, in other side, expands inwards forming a sac occupied by still undifferentiated cell mass, similar to another present inside the cavity. (o.m.).

Fig. 17. Formazione di una vescicola proli-gera relativa alle fasi di sviluppo F-G di Fig. 10. La parete della vescicola proli-gera si continua con il tegumento di un proto-scolice in fase di differenziazione e si espande all'interno formando una sacca occupata da una massa di cellule ancora indifferenziate, analoga ad un'altra presente all'interno della cavità (m.o.).

Fig. 18. Mature brood capsule attached to germinal membrane containing completely formed protoscolexes (development phase H of Fig. 10) (o.m.).

Fig. 18. Vescicola proli-gera matura stretta-mente adesa alla membrana germinativa con all'interno protoscolici completamente formati (fase di sviluppo H di Fig. 10) (m.o.).

Fig. 19. Brood capsule in hydatid sand containing formed protoscolexes in which hoo-klets and suckers as well as cell masses undergoing differentiation are visible (o.m.).

Fig. 19. Vescicola proli-gera da sabbia idati-dea con protoscolici formati, in cui si rico-noscono uncini e ventose, e masse di cellu-le in via di differenziazione (m.o.).

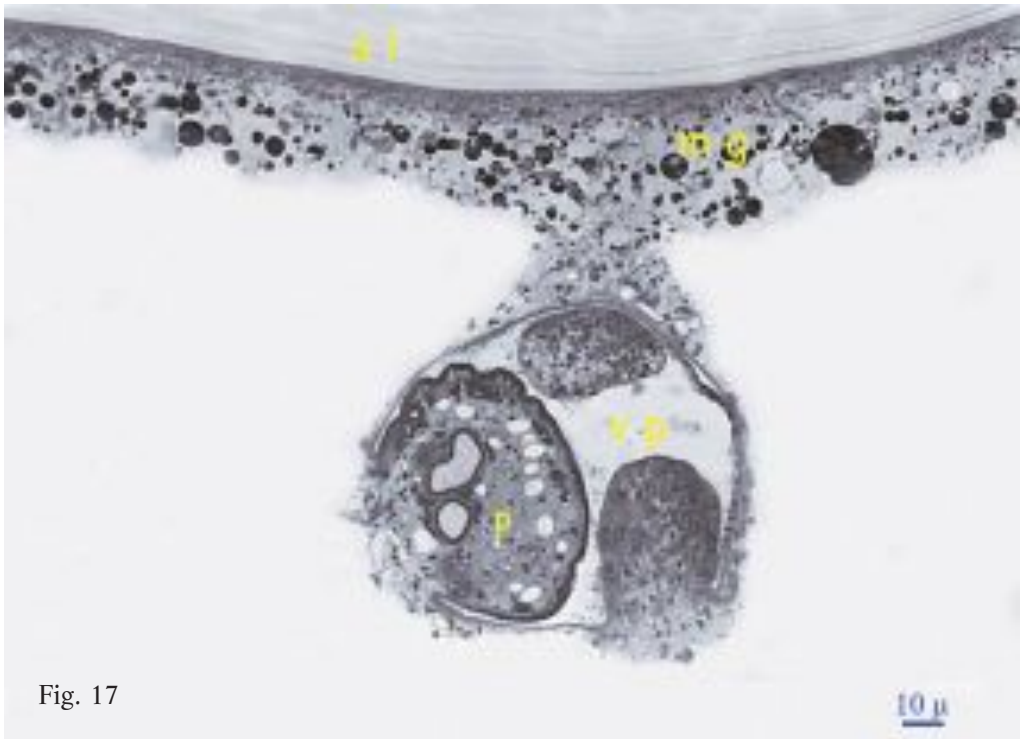


Fig. 17

10 μ



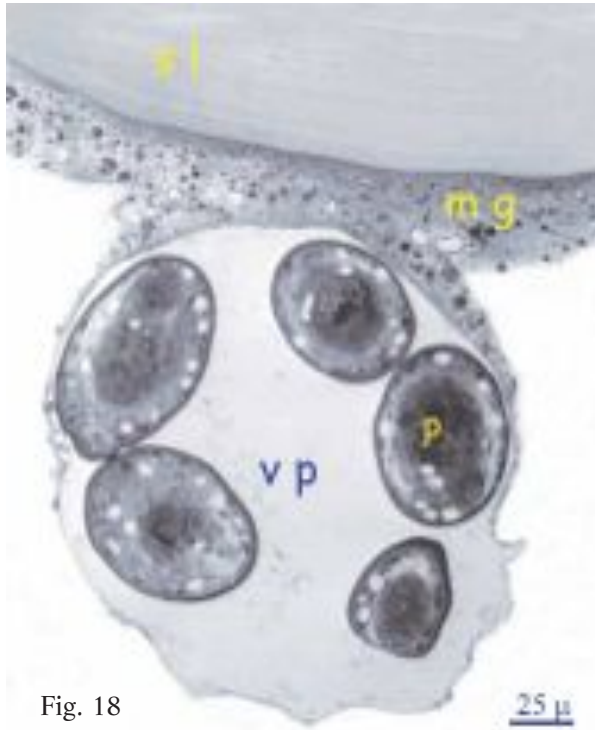


Fig. 18

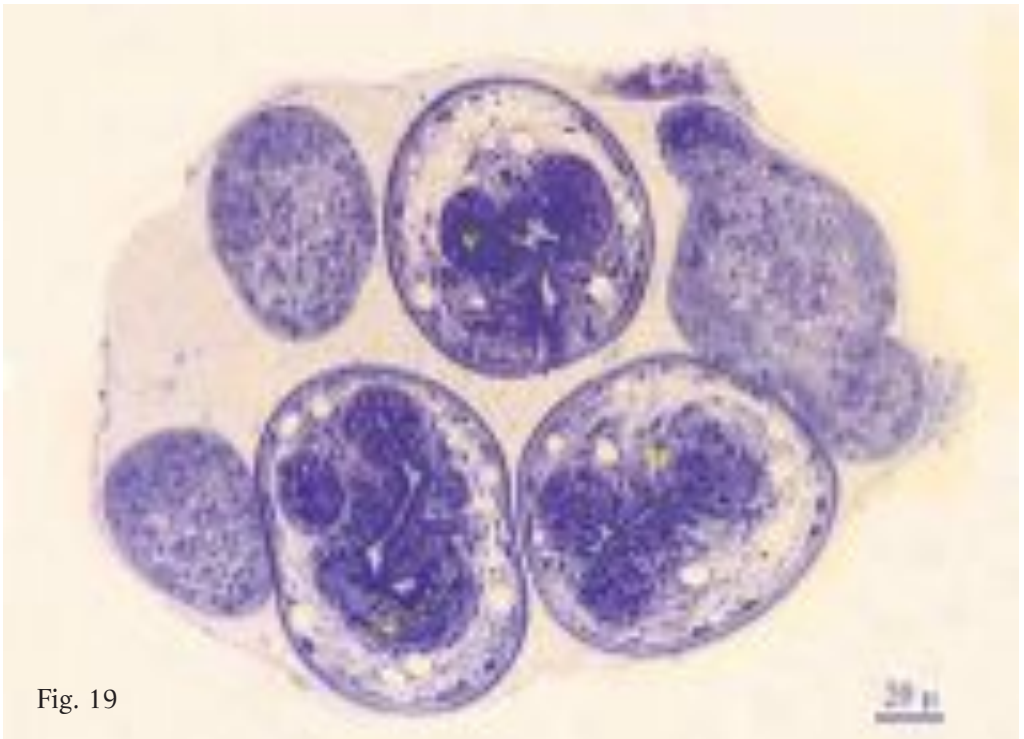


Fig. 19

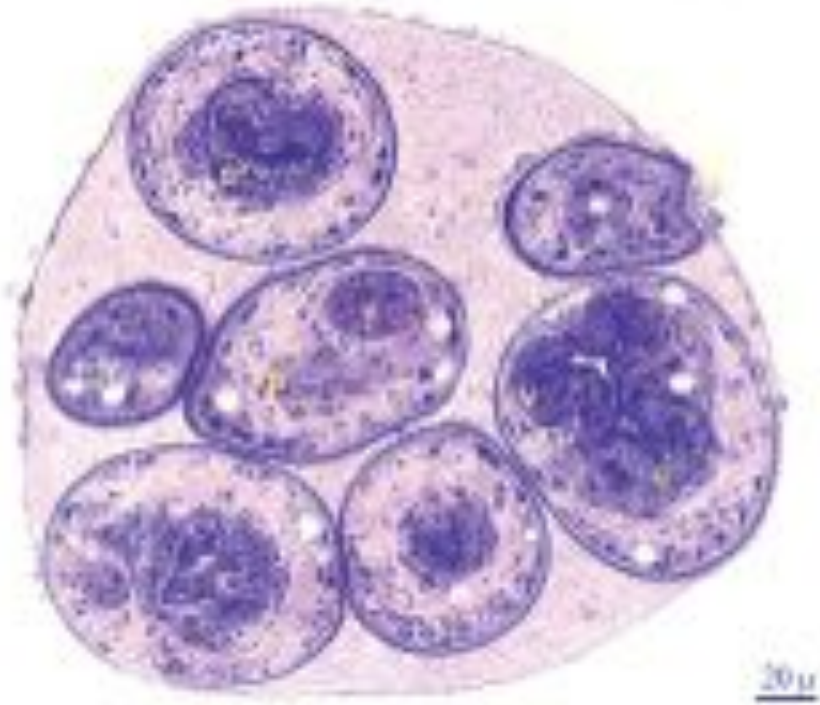


Fig. 20

Fig. 20. Brood capsule in hydatid sand containing completely differentiated protoscolices: hooklets and suckers are visible in some (o.m.).

Fig. 20. Vescicola prolifera da sabbia idati-dea con all'interno protoscolici completamente differenziati in alcuni dei quali si evidenziano uncini e ventose (m.o.).

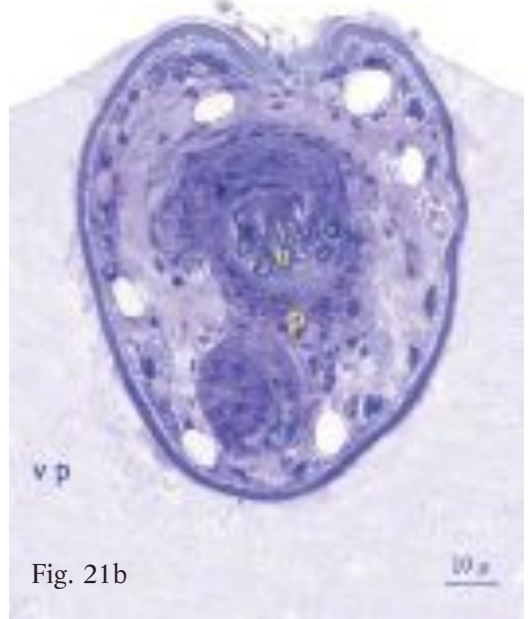
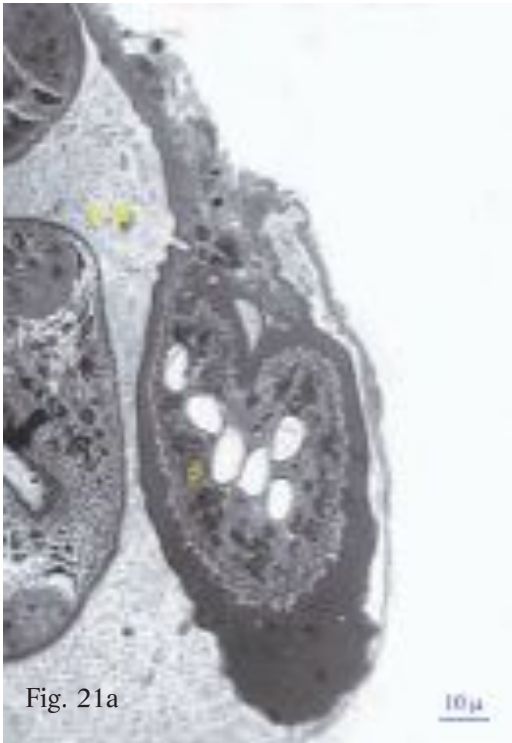


Fig. 21. Details of brood capsules: note the wall continues with tegument of protoscolex undergoing differentiation (Fig. 21a) and completely formed protoscolex (Fig. 21b). (o.m.).

Fig. 21. Particolare di vescicole proligere in cui si nota la continuità della parete con il tegumento di un protoscolex in fase di differenziamento (Fig. 21a) e completamente formato (Fig. 21b). (m.o.).

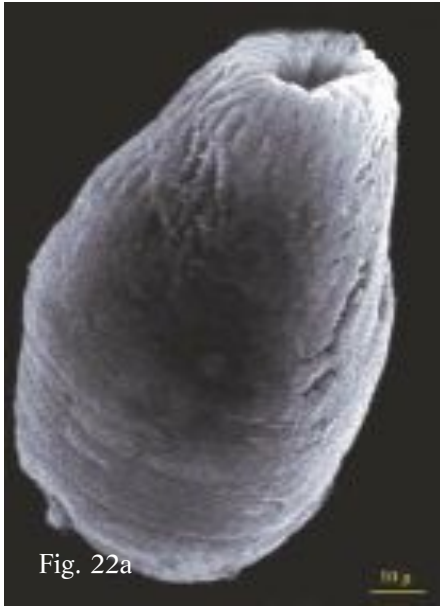

Fig. 22a



Fig. 22b

Fig. 22. Invaginated (Fig. 22a) and evaginated (Fig. 22b) protoscolex observed under SEM.

Fig. 22. Protoscolice invaginato (Fig. 22a) ed evaginato (Fig. 22b) osservati al SEM.

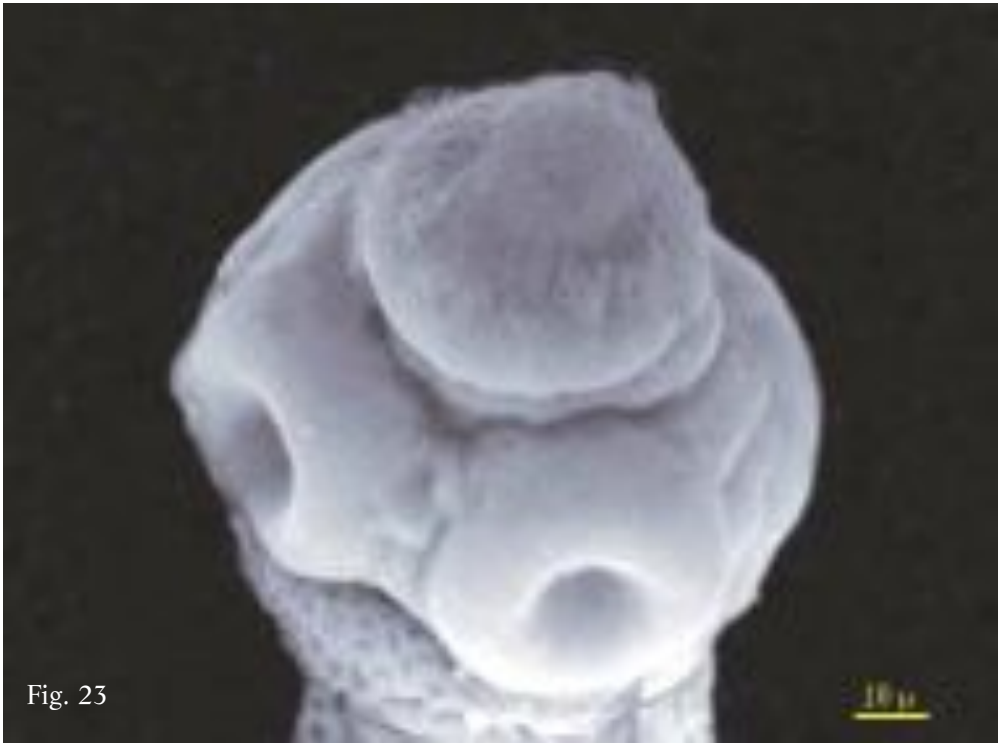

Fig. 23

Fig. 23. Scolex of evaginated protoscolex observed under SEM.

Fig. 23. Scolice di un protoscolice evaginato osservato al SEM.

**Multivesicular cyst**

These are another well known type of cyst, though their structural variability is not always described in great detail. The cavity contains hydatid fluid and endogenous daughter cysts (DC), and often also grand-daughter cysts. (Figs.24-36). Most of these cysts are fertile and grow to considerable sizes (10-12 cm). Though some are round in shape, the majority are lobed or multilobed, some with irregular edges, probably due to the pressure exerted outwards by the DCs.

Fig. 24. Multivesicular cyst with DCs coming out from initial incision.

Fig. 25. Multivesicular cyst of Fig. 24 further incised. Cavity crammed with mostly turgid and fairly fertile DCs. One large DC contains numerous grand-daughter cysts (top left). Wall lacking of endocyst and lined with thin layer of caseous material compacted in masses lying between outermost DC.

**Cisti multivesicolare**

Anche questo tipo di cisti è ampiamente noto, sebbene presenti una variabilità strutturale non sempre descritta nei dettagli. Sono cisti caratterizzate da una cavità occupata da liquido idatideo e da cisti figlie endogene (CF), talora contenenti anche cisti nipoti (Figg. 24-36). Risultano fertili nella maggior parte dei casi ed evidenziano in genere dimensioni notevoli (10-12 cm). Sebbene possano assumere una forma sferoidale, per lo più risultano lobate o plurilobate e talora a contorni irregolari, probabilmente a causa della pressione esercitata dalle CF verso l'esterno.

Fig. 24. Cisti multivesicolare con alcune CF sporgenti dall'incisione iniziale.

Fig. 25. Cisti multivesicolare di Fig. 24 ulteriormente aperta. La cavità risulta stipata da CF perlopiù turgide e assai fertili; una di queste, di cospicue dimensioni, contiene numerose cisti nipoti (in alto a sinistra). La parete è priva dell'endocistio e ricoperta internamente da un sottile strato di materiale caseoso che si compatta in masse disposte tra le CF più esterne.

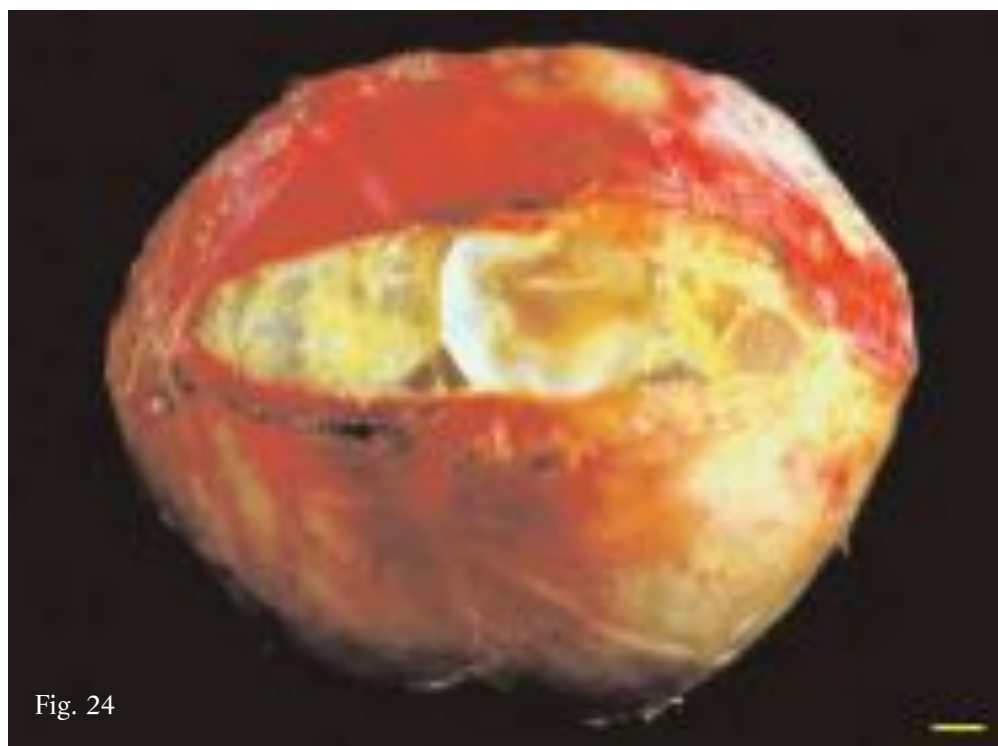


Fig. 24

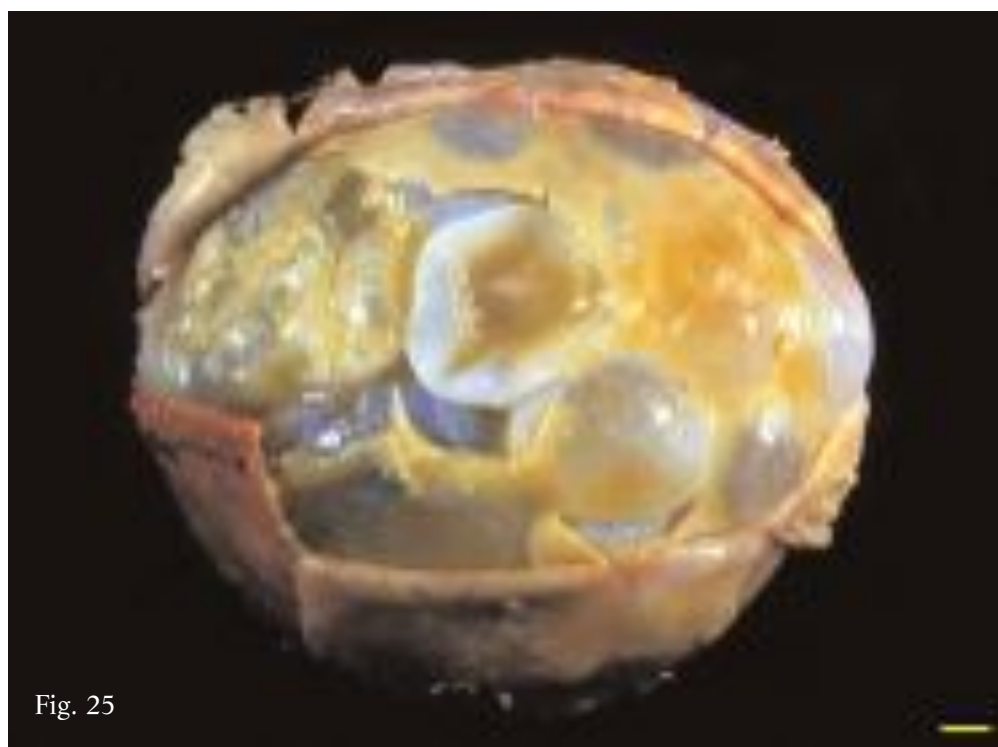


Fig. 25

The different specimens are found to vary very substantially as to number, size and fertility and above all, shape of the DCs. In fact, depending on the space inside the cavity, the DCs can either have a turgid and spheroid appearance (Figs. 25, 26, 32) or are collapsed, as they become mutually compressed, (Fig. 33), while sometimes the walls are compressed and folded inwards (Figs. 34-36). In particular the turgid DCs usually contain viable protoscoleces while in many of the collapsed, and in all of the compressed and folded DCs, protoscoleces were either dead or degenerated.

I diversi reperti possono variare enormemente riguardo al numero, alle dimensioni, alla fertilità e soprattutto alla forma delle CF. Queste, infatti, in relazione allo spazio disponibile all'interno della cavità, risultano turgide e sferoidali (Figg. 25, 26, 32) o, a causa della reciproca compressione, collassate (Fig. 33) e talora con pareti pressate e collabite, (Figg. 34-36). In particolare, le CF turgide contengono in genere protoscolici vitali, mentre molte CF collassate e tutte le ammassate e collabite ne evidenziano soltanto morti e degenerati.

Fig. 26. Multivesicular cyst of Fig. 24 after removal of outermost DCs. All remained DCs are turgid with wall of variable thickness depending on extent of laminated tissue production. In narrow spaces in between small aggregates of caseous material and debris of tissue of jelly-like consistency can be observed.

Fig. 26. Cisti multivescicolare di Fig. 24 dopo rimozione delle CF più esterne. Tutte le CF presenti risultano turgide e la loro parete presenta uno spessore assai variabile in relazione alla diversa produzione di tessuto laminare; tra gli stretti spazi da queste delimitati si individuano esigui aggregati di materiale caseoso e frustoli di tessuto di consistenza gelatinosa.

Fig. 27. Detail of DCs of specimen shown in Fig. 24 containing numerous brood capsules attached to germinal membrane: fairly thin and largely diaphanous cyst walls delimit externally narrow spaces occupied by debris of cheese- and jelly-like material. Bottom centre: DC wall with anomalous thickening having appearance of soft-boiled egg white.

Fig. 27. Dettaglio di alcune CF della cisti di Fig. 24 contenenti numerose vescicole proligere adese alla membrana germinativa; le loro pareti, assai sottili e diafane per ampi tratti, delimitano esternamente esigui spazi occupati da frustoli di materiale caseoso e gelatinoso. In basso, al centro la parete di una CF presenta un ispessimento anomalo, di aspetto simile ad albume cotto.



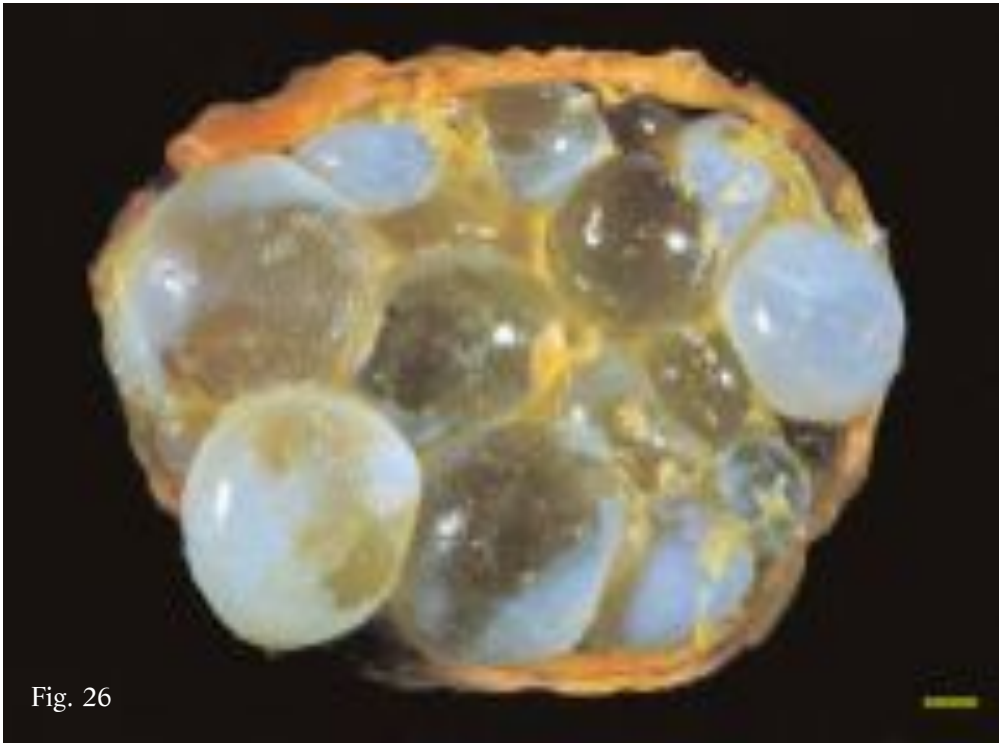


Fig. 26



Fig. 27

Most of these cysts are several years old, and often show signs of degeneration. In some cases extensive areas of the cyst wall are found to be calcified, or the endocyst is missing, having folded and collapsed into the centre of the cavity, the later being composed therefore simply of the pericyst. Moreover, the inner surface of the pericyst is often lined with clusters of a yellowish substance having a fibro-caseous consistency (Figs. 26, 31). Some of the cysts contain masses of cheese-like material intermingled between the DCs (Figs. 25, 34). The hydatid fluid can be cloudy and dense, yellowish or dark yellow rather than limpid and colourless. This type of cyst was observed relatively frequently (26.3%), mostly in patients over 30 years of age.

Si tratta per lo più di cisti di molti anni, spesso caratterizzate da segni di degenerazione: la loro parete, infatti, può presentare zone anche ampie di calcificazione, risultare priva dell'endocistio, ripiegato e collassato al centro della cavità, ed essere quindi costituita dal solo pericistio, spesso tappezzato sulla sua superficie interna da aggregati di materiale giallastro di consistenza fibro-caseosa (Figg. 26, 31). All'interno possono, inoltre, essere presenti masse di materiale caseoso interposto tra le varie CF (Figg. 25, 34) ed il liquido idatideo può apparire torbido e denso, di colore giallastro o giallo-scuro, anziché limpido ed incolore. Questa tipologia è stata riscontrata in modo relativamente frequente (26,3%), per lo più in pazienti con più di 30 anni.

Fig. 28. Turgid DC isolated from specimen shown in Fig. 24, with anomalous thickening of wall having appearance of soft-boiled egg white, similar to the one illustrated in Fig. 27.

Fig. 28. CF turgida isolata dalla cisti di Fig. 24, caratterizzata da un ispessimento anomalo della parete, di aspetto simile ad albume cotto, analogo a quello descritto in Fig. 27.

Fig. 29. Turgid DCs isolated from specimen shown in Fig. 24 containing grand-daughter cysts.

Fig. 29. CF isolate dalla cisti di Fig. 24 contenenti cisti nipoti.




Fig. 28

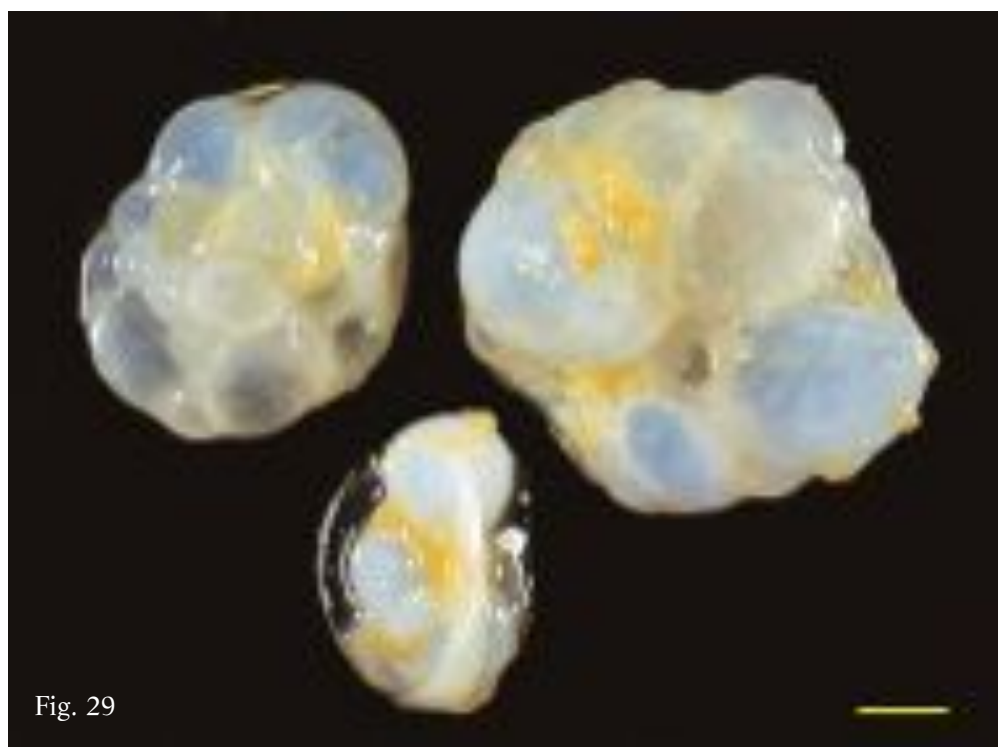


Fig. 29

Fig. 30. Multivesicular cyst with hypertrophic endocyst containing one turgid and one collapsed DC and a “hyperlaminated mass” consisting of thin overlapping and tangled strips of laminated tissue.

Fig. 31 Multivesicular cyst with wall composed solely of pericyst lined with thin layer of yellowish material of fibro-caseous consistency. In left cavity detached endocyst, collapsed and folded over itself; in right cavity fertile turgid or partially collapsed DCs.

Fig. 32. Multivesicular cyst with thick and compact endocyst attached to pericyst: cavity tightly packed with mostly turgid and spheroidal DCs of varying size and wall thickness.

Fig. 30. Cisti multivescicolare con endocistio ipertrofico contenente una CF turgida, una collassata ed una “massa iperlaminata” costituita da fini lembi di tessuto laminare embricati ed aggrovigliati.

Fig. 31 Cisti multivescicolare con parete costituita soltanto dal pericistio tappezzato internamente da un esile strato di materiale giallastro di consistenza fibro-caseosa. Nel cavo di sinistra è presente l’endocistio distaccato, collassato e ripiegato su se stesso, mentre nel cavo di destra, si individuano CF fertili, ancora turgide o parzialmente collassate.

Fig. 32. Cisti multivescicolare con endocistio spesso e compatto adeso al pericistio; la cavità è stipata da CF per lo più turgide e sferoidali, assai variabili nelle dimensioni e nello spessore della parete.

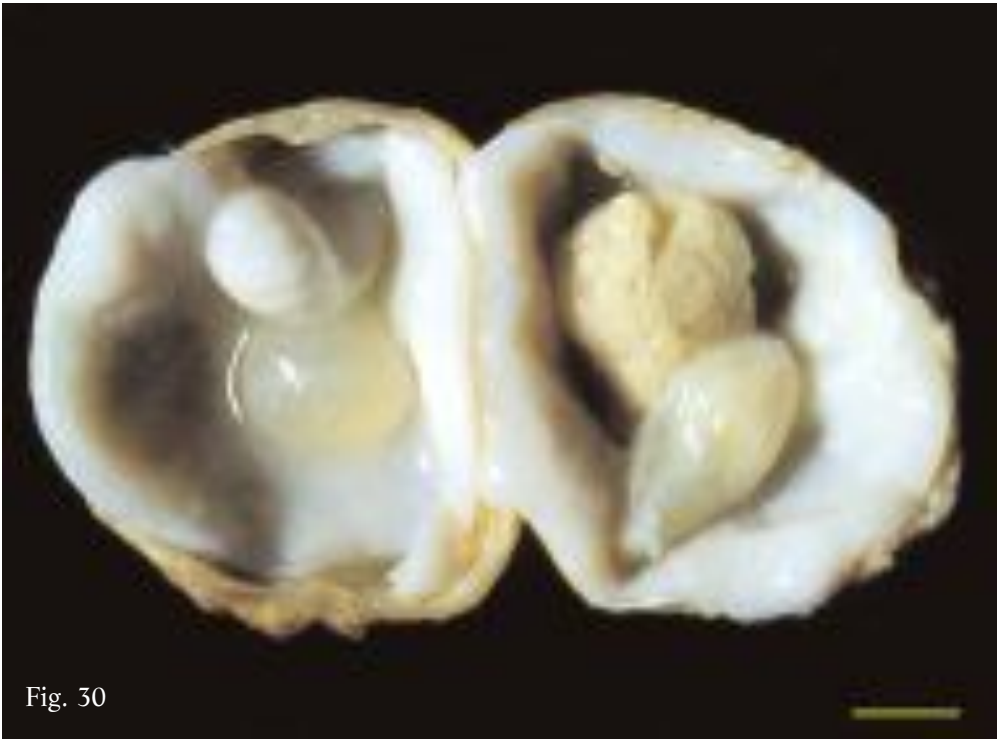


Fig. 30

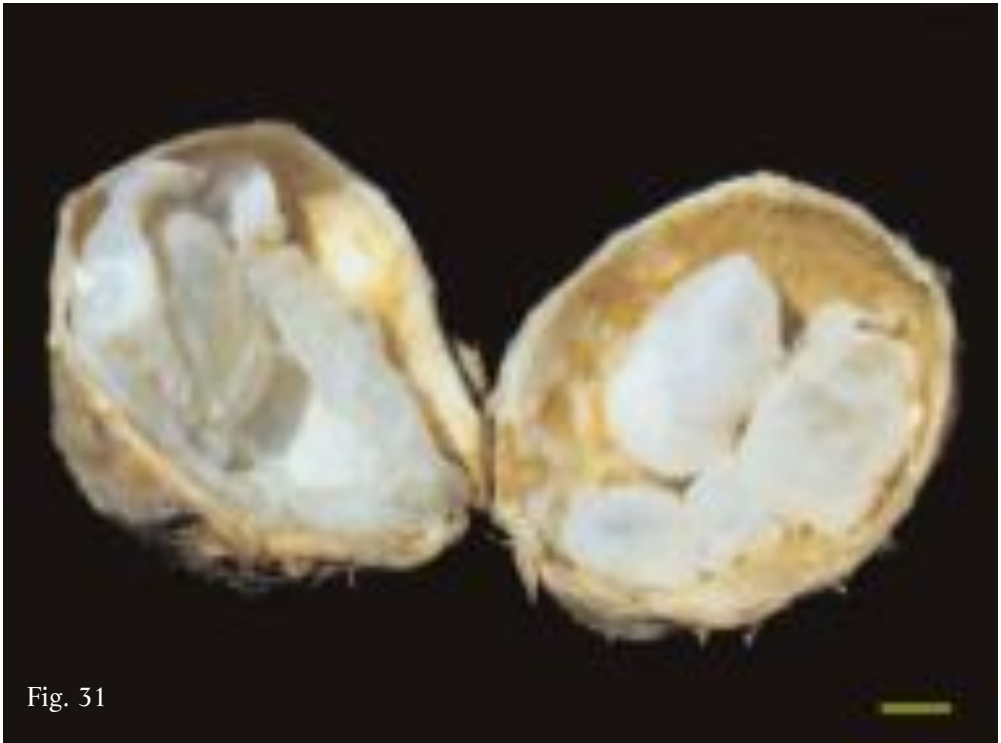


Fig. 31

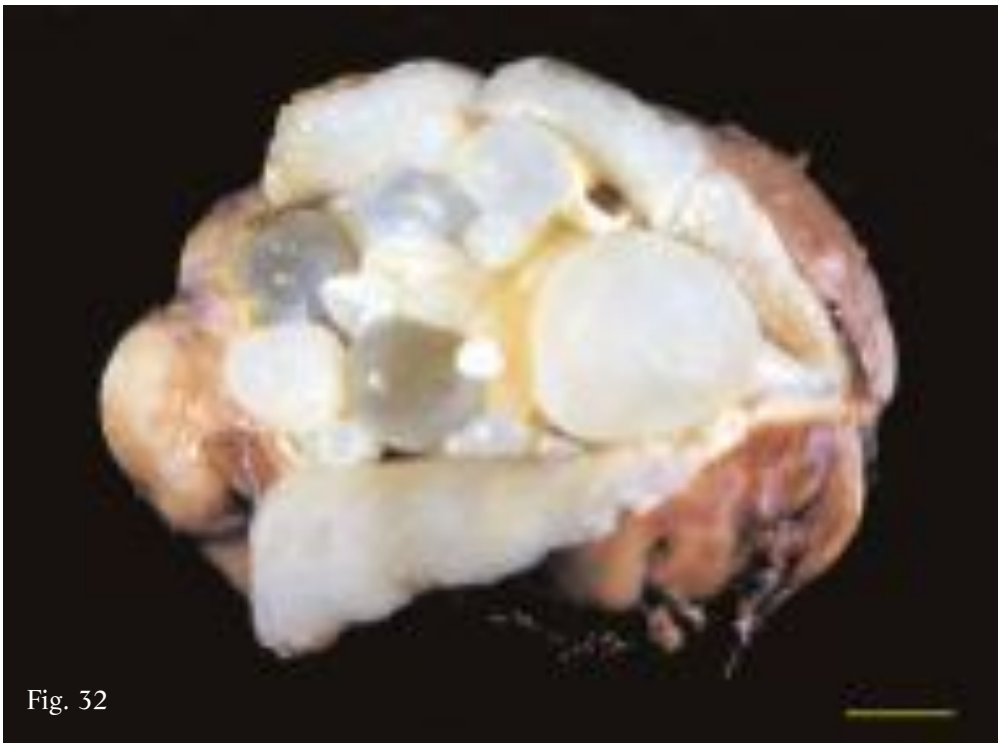


Fig. 32

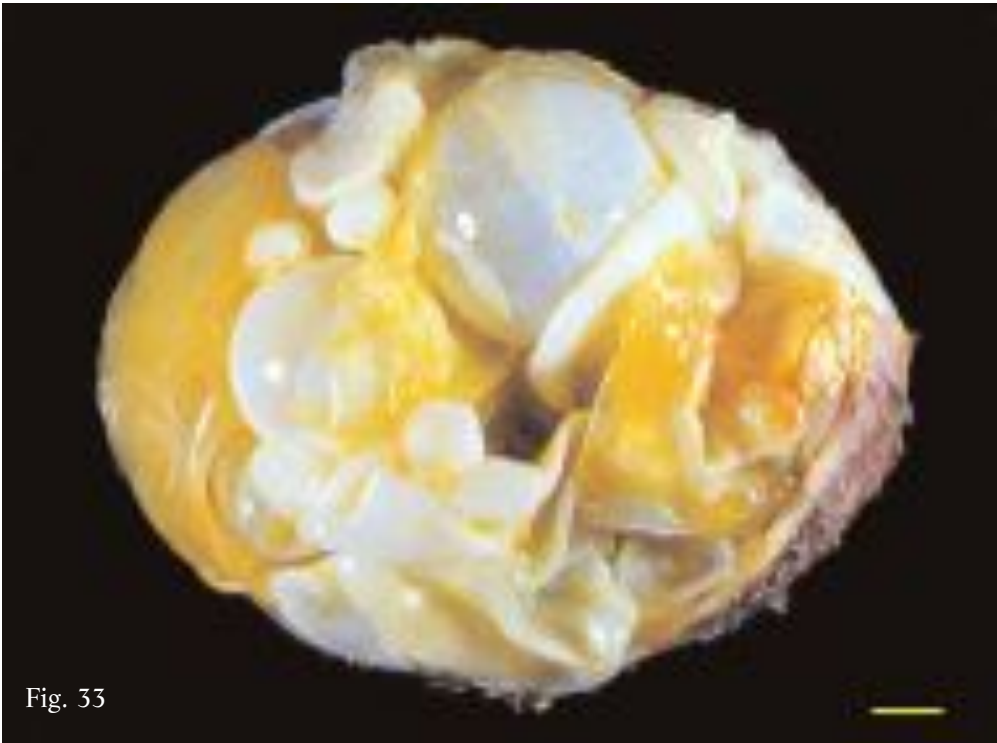

Fig. 33

Fig. 33. Multivesicular cyst with half of wall removed. Endocyst partially detached from pericyst repeatedly folded into cavity: portion of endocyst still attached to pericyst (left) lined with thin layer of yellowish fibro-caseous material. Between fairly fertile turgid and collapsed DCs debris of cheese- and jelly-like material are present.

Fig. 33. Cisti multivescicolare priva di metà parete. L'endocistio, parzialmente distaccato dal pericistio, è più volte ripiegato nella cavità; la parte ancora adesa al pericistio (a sinistra) è rivestita da un esile strato di materiale fibro-caseoso giallastro. Tra CF turgide, assai fertili, e altre collassate si rinvengono frustoli di materiale caseoso e gelatinoso.

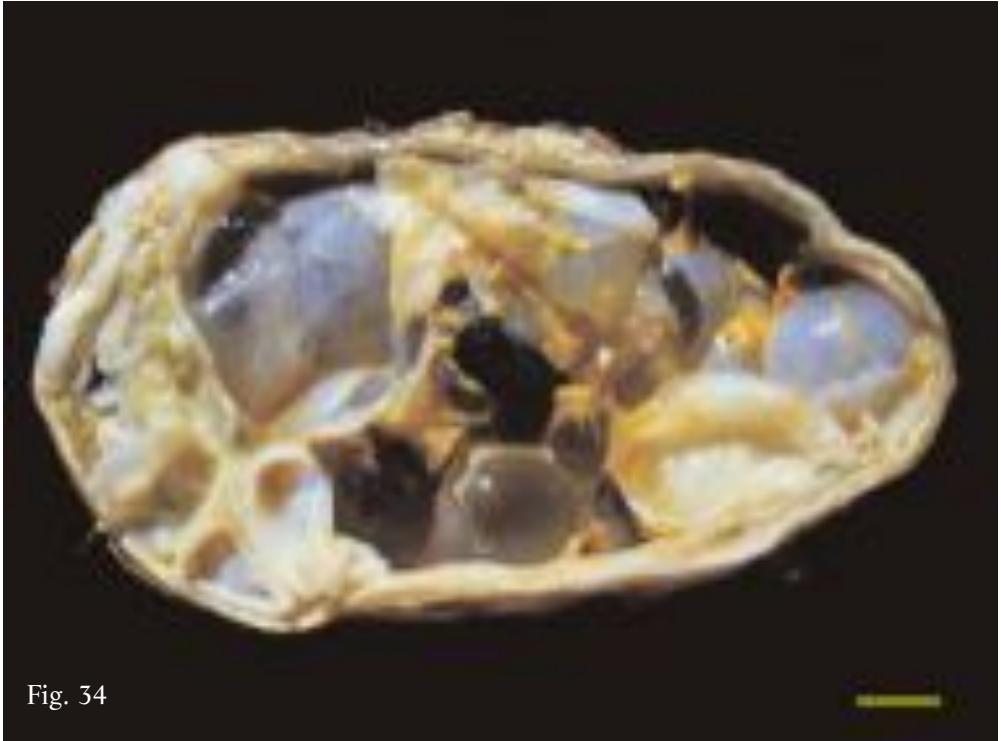

Fig. 34

Fig. 34. Multivesicular cyst containing some turgid and many collapsed and infolding DCs; in spaces in between small masses of caseous material and strips of wall of gelatinous consistency. Whole of endocyst attached to pericyst.

Fig. 34. Cisti multivescicolare contenente alcune CF turgide e molte altre collassate e collabite; negli spazi tra queste interposti si rinvencono masse contenute di materiale caseoso e lembi di pareti di consistenza gelatinosa. L'endocistio è adeso al pericistio in tutta la sua estensione.

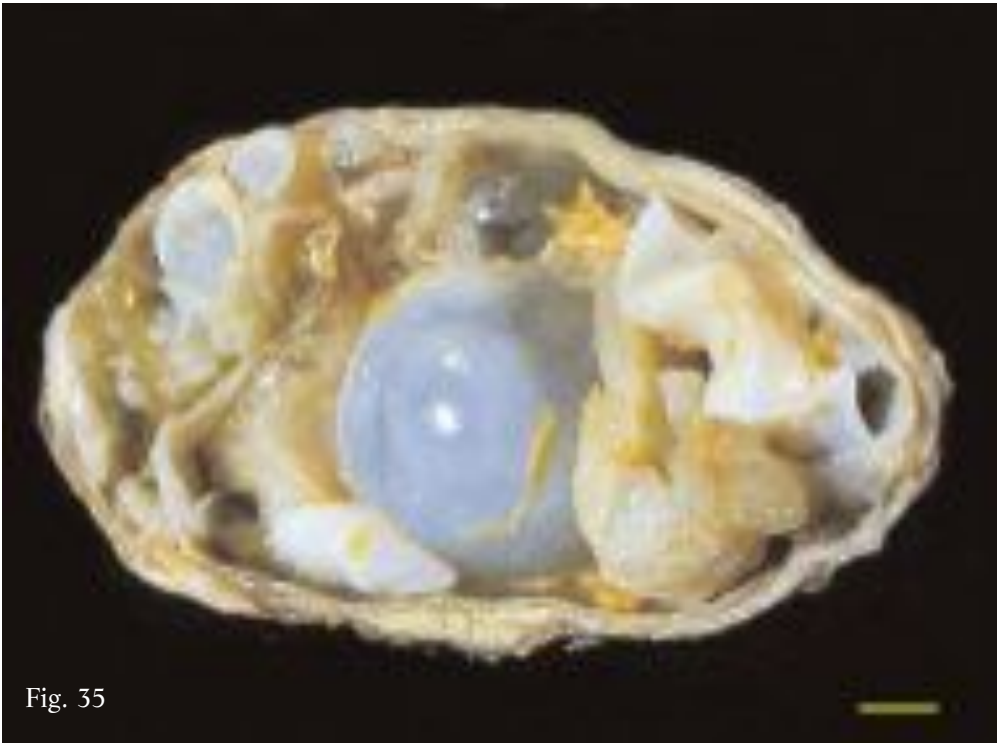


Fig. 35

Fig. 35. Multivesicular cyst similar to specimen shown in Fig. 34 with more pronounced gelatinous degeneration of DCs and large mass of degenerated laminated tissue (bottom right).

Fig. 35. Cisti multivescicolare analoga al reperto di Fig. 34 in cui peraltro risulta più marcata la degenerazione gelatinosa delle DC e in cui è presente una cospicua massa di tessuto laminare degenerato (in basso a destra).



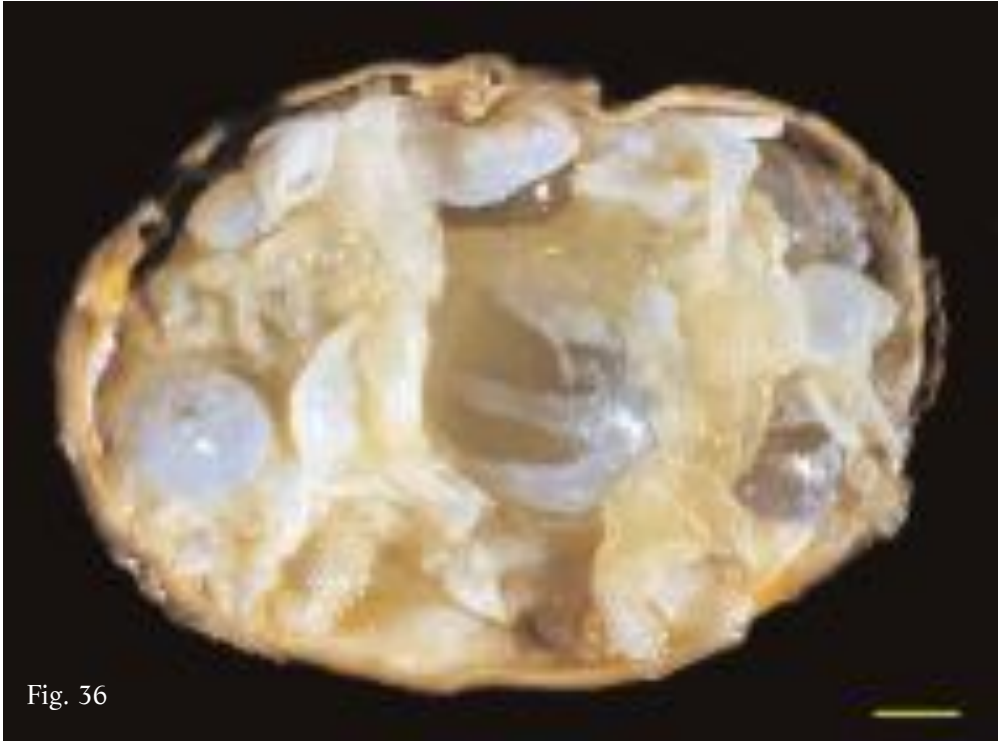

Fig. 36

Fig. 36. Multivesicular cyst containing a few fairly fertile turgid cysts but predominantly repeatedly folded SLT undergoing gelatinous degeneration. Some layers correspond to repeatedly folded endocyst accumulated in cavity after detachment from pericyst.

Fig. 36. Cisti multivescicolare in cui oltre ad alcune CF turgide assai fertili, domina la presenza di STL più volte ripiegati ed in via di degenerazione gelatinosa. Alcuni di questi corrispondono all'endocistio ripiegato ed ammassato nella cavità dopo il suo completo distacco dal pericistio.

**“TRANSITIONAL FORM” BETWEEN MULTIVESICULAR AND HYPERLAMINATED CYST**

These cysts have features common to both multivesicular and hyperlaminated cysts and for this reason are considered as “transitional forms”, due to the parasite’s slow transformation and degeneration process. In actual fact, these cysts are “anomalous” multivesicular cysts containing a number of still swollen or collapsed DCs close to masses of parasite tissue consisting of extensive folded and overlapping sheets of laminated tissue (SLT) (Figs. 37-44).

The number and size of the DCs differed from one specimen to another, as does the amount of SLT (Figs. 37, 39, 40, 42) that in some cases occupies practically the entire space available (Figs. 43, 44).

Fig. 37. Transitional form between multivesicular and hyperlaminated cyst. Together with turgid DCs (one rather large and very fertile), collapsed DCs and compact mass of parasite tissue composed of repeatedly folded SLT in some parts degenerated (bottom right).

Fig. 38. Transitional form between multivesicular and hyperlaminated cyst. Yellowish SLT stratified forming compact mass with clear signs of both gelatinous and caseous degeneration (same specimen as Fig. 7).

**“FORMA DI TRANSIZIONE” TRA CISTI MULTIVESCICOLARE E CISTI IPERLAMINATA**

Sono cisti che presentano caratteristiche comuni alle due tipologie indicate e pertanto vengono considerate come “forme di transizione”, legate al lento processo di trasformazione e degenerazione del parassita. In realtà si presentano come cisti multivescicolari “anomale” contenenti un certo numero di CF ancora turgide o collassate, disposte a ridosso di masse di tessuto parassitario formato da estesi strati di tessuto laminare (STL) sovrapposti e più volte ripiegati (Figg. 37-44).

Nei diversi reperti risulta assai variabile sia il numero e le dimensioni delle CF sia l’entità delle masse di STL (Figg. 37, 39, 40, 42) che possono anche occupare la quasi totalità dello spazio disponibile (Figg. 43, 44).

Fig. 37. Forma di transizione tra cisti multivescicolare e cisti iperlaminata. Oltre ad alcune CF turgide (una assai grande e molto fertile) e collassate, è presente una massa compatta di tessuto parassitario formato da STL sovrapposti e ripiegati e, a tratti, degenerati (in basso a destra).

Fig. 38. Forma di transizione tra cisti multivescicolare e cisti iperlaminata. Gli STL, di colore giallastro, si stratificano formando una massa compatta con evidenti segni di degenerazione sia gelatinosa che caseosa. (stesso reperto di Fig. 7).

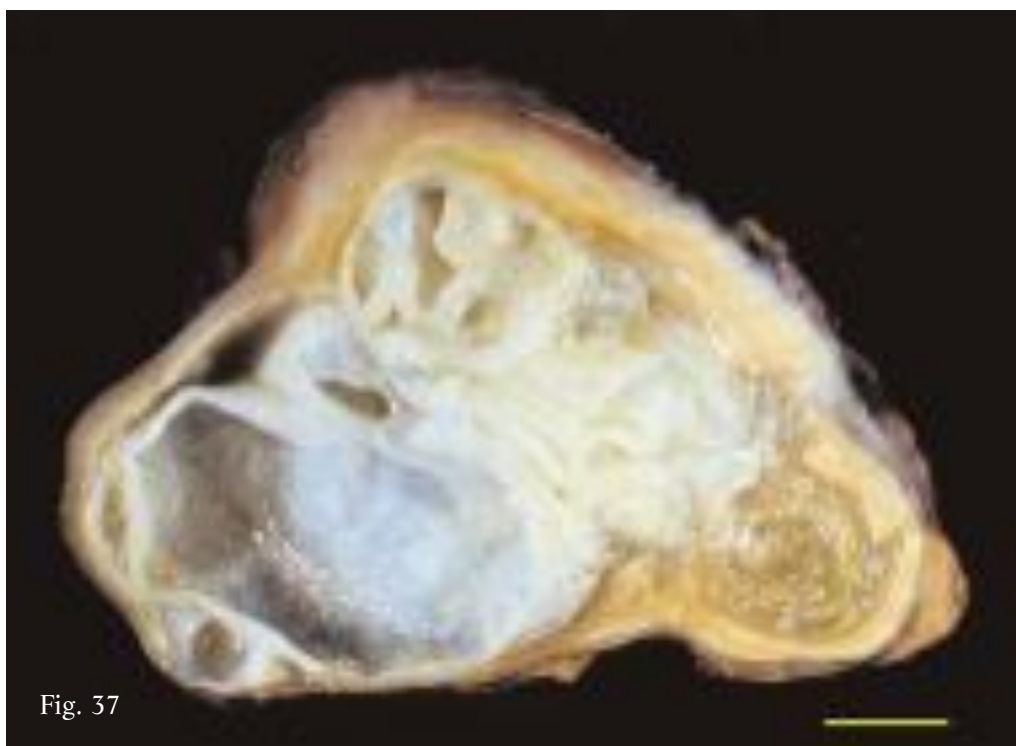


Fig. 37

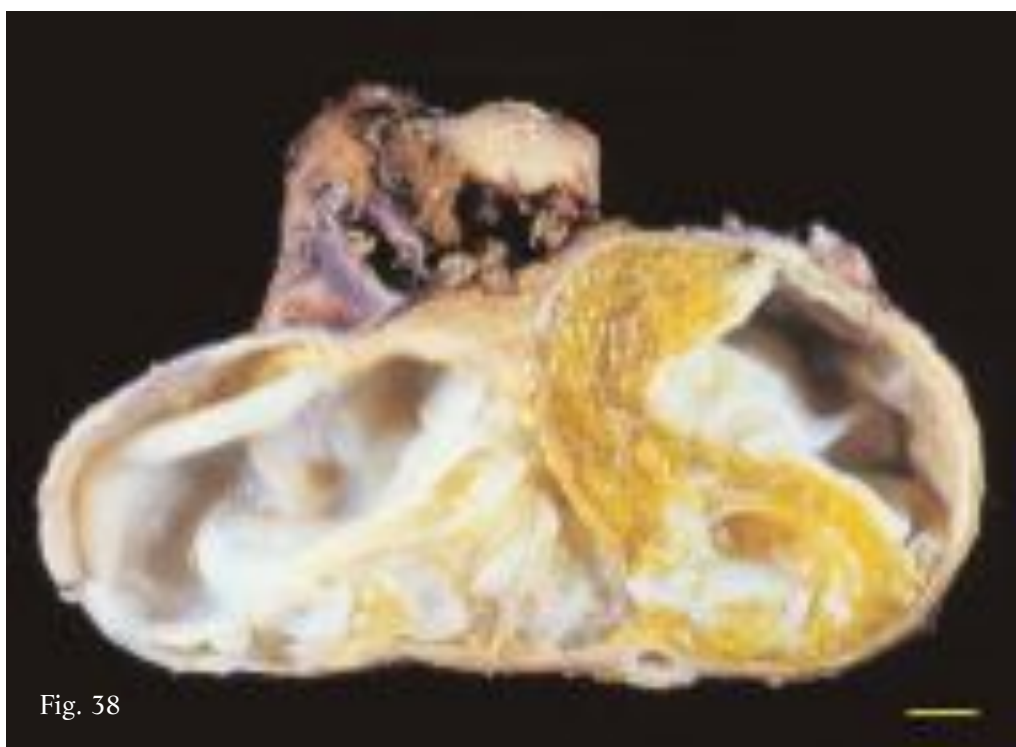


Fig. 38

Fig. 39. Transitional form between multivesicular and hyperlaminated cyst where the few turgid, fertile DCs are concentrated in remaining space in centre of cavity, completely surrounded by SLT. Collapsed and repeatedly folded endocyst contributes to formation of SLT.

Fig. 40. Transitional form between multivesicular and hyperlaminated cyst. The cavity largely occupied by compact mass of highly degenerated SLT; in remaining spaces a few dozen fertile, turgid, mostly diaphanous DCs and several collapsed and infolding DCs. Cyst wall lacking of endocyst is partly calcified and lined with thin layer of yellowish matter of fibrocaseous consistency.

Fig. 41. Detail of specimen shown in Fig. 40. Note turgid and fertile DCs resting on compact mass of SLT and portion of wall composed solely of pericyst.

Fig. 39. Forma di transizione tra cisti multivescicolare e cisti iperlaminata in cui le poche CF, turgide e fertili, si collocano nel residuo spazio disponibile al centro della cavità. Tutto intorno sono presenti STL alla cui formazione concorre anche l'endocistio collassato e più volte ripiegato.

Fig. 40. Forma di transizione tra cisti multivescicolare e cisti iperlaminata. La cavità è occupata in massima parte da una massa compatta di STL altamente degenerati; nei restanti spazi sono presenti alcune decine di CF turgide fertili, per lo più diafane, e diverse altre collassate e collabite. La parete, priva dell'endocistio, risulta calcifica in alcune zone ed è rivestita internamente da un esile strato di materiale giallastro di consistenza fibro-caseosa.

Fig. 41. Particolare del reperto di Fig. 40 in cui risaltano alcune CF turgide e fertili poggianti sulla massa compatta di STL e una porzione di parete costituita soltanto dal pericistio.

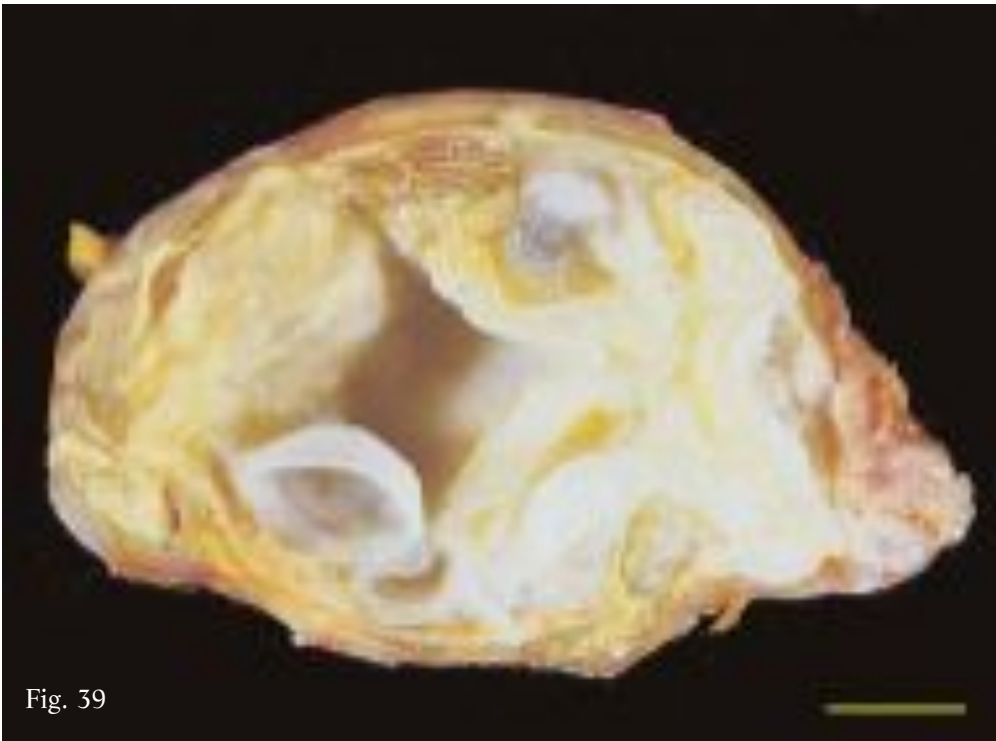


Fig. 39

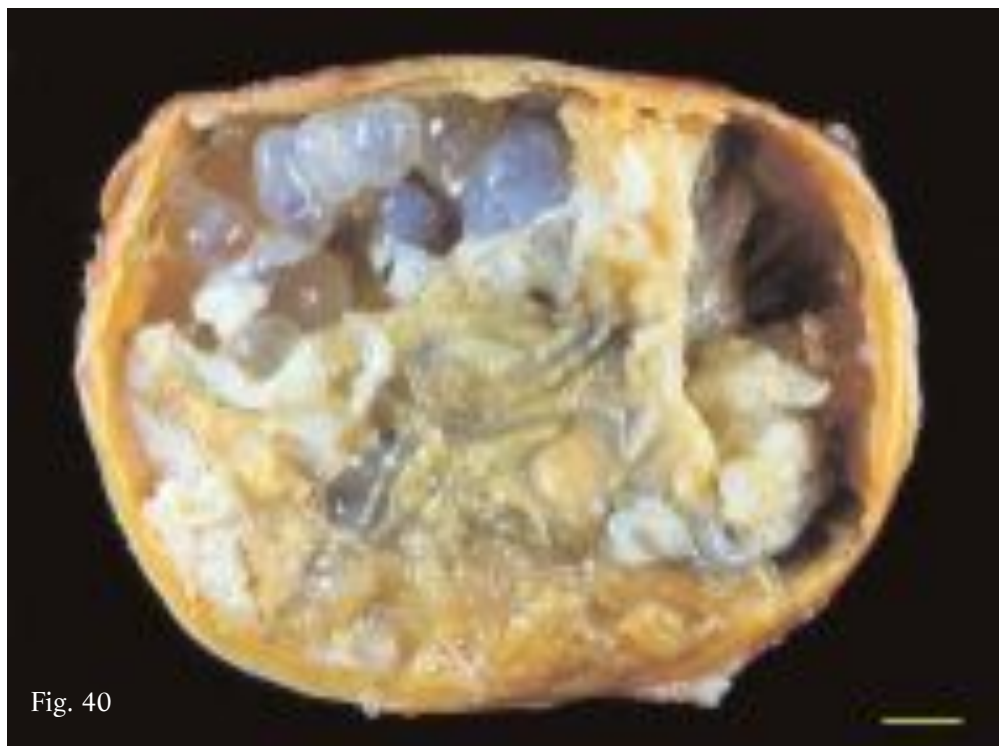


Fig. 40

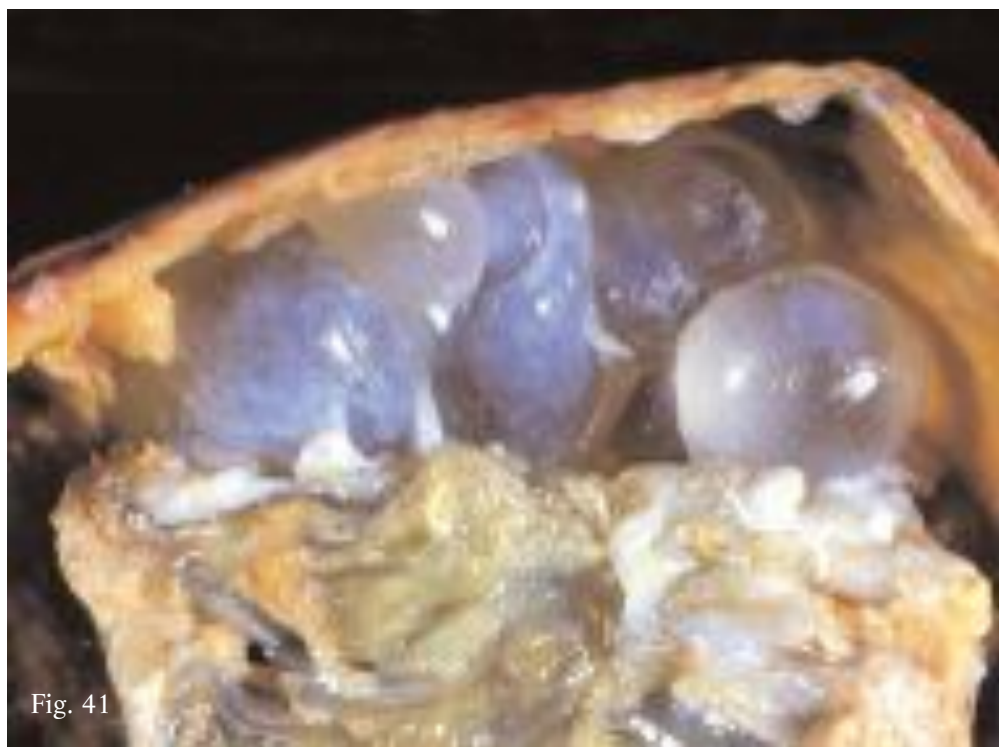

Fig. 41

The SLT, typical of hyperlaminated cysts (hence the name, see later) forms as a result of the collapsed and infolded DCs becoming closely packed together, forming masses of more or less compact and degenerated laminated tissue.

Once it has enlarged and detached from the pericyst, the endocyst is often involved in this transformation process, even accounting for the greater part of the SLT contained in the cyst cavity.

Gli STL, tipici delle cisti iperlaminatae (da cui il nome; vedi oltre), si formano in seguito al costante stipamento di CF collassate e collabite che, strettamente pressate, formano masse più o meno compatte e degenerate di tessuto laminare.

A questo processo di trasformazione spesso concorre anche l'endocistio, dopo la sua espansione e il suo distacco dal pericistio, andando talora a costituire la parte più cospicua degli STL presenti nella cavità.

Fig. 42. Transitional form between multivesicular and hyperlaminated cyst. Cavity occupied by sizeable, compact, central mass of compressed and degenerated SLT; septa extend from mass reaching pericyst, delimiting areas occupied by turgid, collapsed and infolding DCs. Largely calcified pericyst lined with thin layer of yellowish matter of fibro-caseous consistency.

Fig. 42. Forma di transizione tra cisti multivescicolare e cisti iperlaminata. La cavità è occupata da una notevole massa compatta centrale di STL compressi e degenerati; da questa si estendono settature che raggiungono il pericistio, delimitando aree occupate da CF turgide, collassate e collabite. Il pericistio, calcifico per ampi tratti, è rivestito internamente da un sottile strato di materiale giallastro di consistenza fibro-caseosa.

Fig. 43. Transitional form between multivesicular and hyperlaminated cyst. Cavity occupied almost entirely by compact mass of convoluted SLT. In between thin layers of caseous and gelatinous material is intermingled. Small remaining space (top) occupied by fertile collapsed DCs. Pericyst, only wall component, lined with thin layer of rusty-reddish cheese-like matter of fibro-caseous consistency (same specimen as Fig. 5).

Fig. 43. Forma di transizione tra cisti multivescicolare e cisti iperlaminata. La cavità è resa pressoché virtuale da una massa compatta di STL sovrapposti e circonvoluti tra i quali si interpongono sottili strati di materiale caseoso e gelatinoso. L'esiguo spazio residuo (in alto) è occupato da alcune CF collassate fertili. Il pericistio, unico elemento della parete, è rivestito internamente da un esile strato di materiale simil-caseoso di colore rosso-ruggine (stesso reperto di Fig. 5).

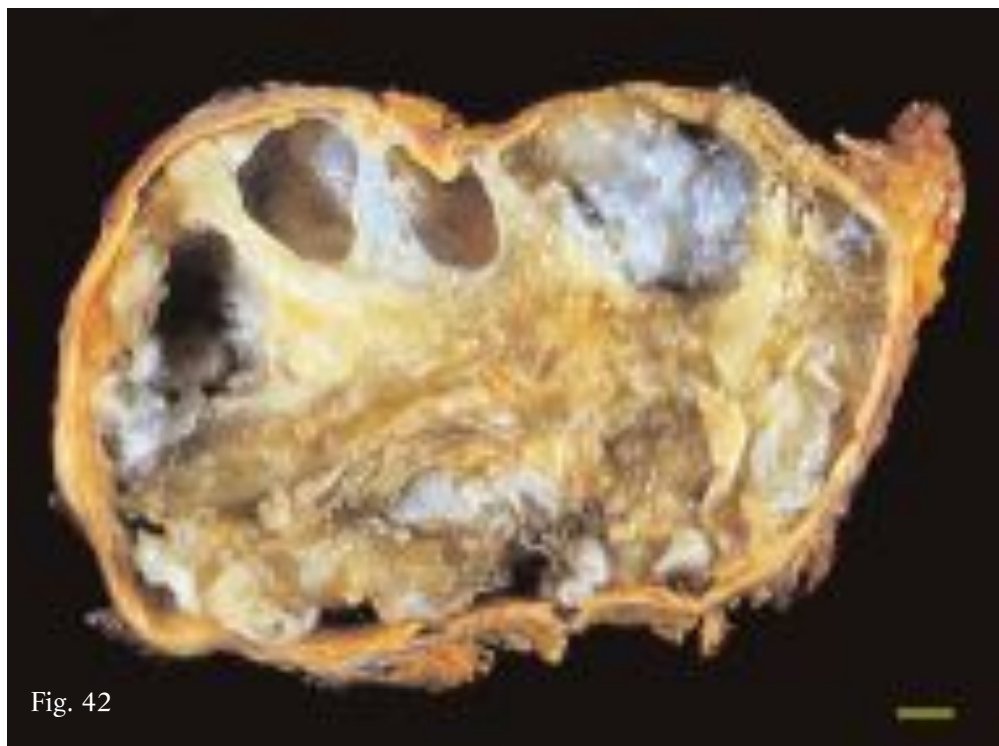


Fig. 42

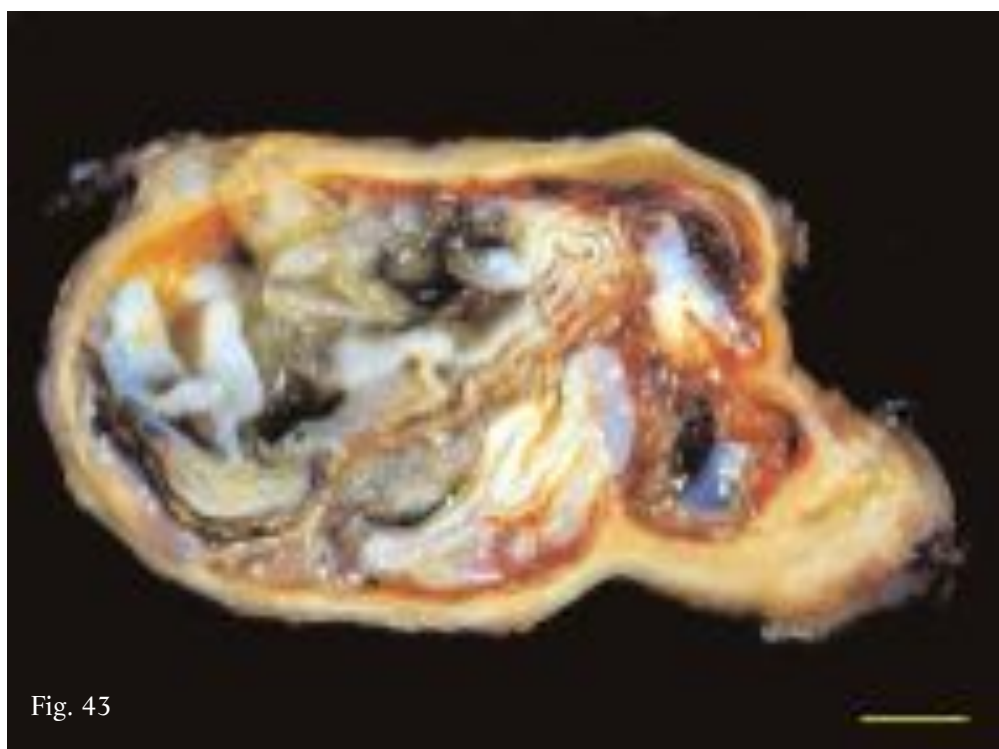


Fig. 43

Similarly to the multivesicular cysts, most of the turgid DCs are found to be fertile, the collapsed DCs either fertile or sterile, while the infolded and tightly packed DCs simply contain dead and degenerated protoscoleces.

Actually fertility gradually decreases as the number of SLT increases. When no viable space remains in the cyst cavity, the DC is no longer able to produce proligerous vesicles and protoscoleces and thus the cysts become sterile.

Analogamente a quanto si riscontra nelle cisti multivescicolari, le CF turgide risultano in prevalenza fertili, le CF collassate sono sia fertili che sterili, mentre le CF collabite ed ammassate contengono solo protoscolici morti e degenerati.

In pratica la fertilità diminuisce gradualmente con l'incremento del numero di STL. Quando nella cavità cistica non residua più spazio vitale, nessun lembo di CF è più in grado di produrre vescicole proligerose e protoscolici e la cisti pertanto diviene sterile.



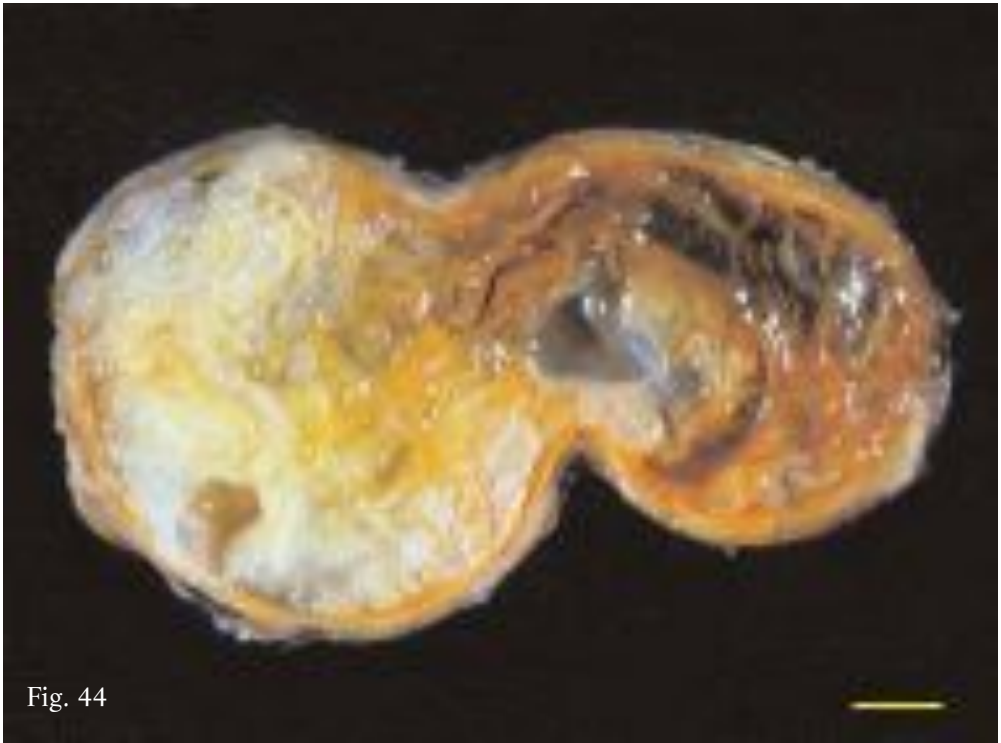

Fig. 44

Fig. 44. Transitional form between multivesicular and hyperlaminated cyst. Very few turgid DCs compressed in compact mass of SLT; intermingled in SLT thin layers of caseous material (right) are present. Wall composed solely of pericyst, lined with caseous material (same specimen as Fig. 3).

Fig. 44. Forma di transizione tra cisti multivescicolare e cisti iperlaminata in cui sono ancora presenti rare CF turgide, compresse in una massa compatta di STL; tra questi, a tratti, si interpongono esili strati di materiale caseoso (a destra). La parete è costituita dal solo pericistio, tappezzato internamente da materiale caseoso (stesso reperto di Fig. 3).

### Hyperlaminated cyst

The virtual cavity of this type of cyst is occupied solely by tightly packed and compressed SLT (Figs. 45-48). This is thought to represent the final phase of transformation of the “transitional forms” after the further and final budding and packing of daughter or grand-daughter cysts into any remaining spaces.

These cysts are no longer viable, i.e. they are no longer able to produce protoscoleces and thus remain sterile. However they should be regarded as ex-fertile cysts, as demonstrated by the constant detection of fragments of hooklets and highly degenerated and colliquated brood capsules and protoscoleces intermingled between the SLT.

### Cisti iperlaminata

È una tipologia di cisti caratterizzata da una cavità virtuale, occupata soltanto da STL strettamente stipati e compressi (Figg. 45-48). Tali forme si possono considerare come l'espressione dell'ultima fase di trasformazione delle “forme di transizione” dopo l'ulteriore e definitiva produzione e stipamento di CF o cisti nipoti nei possibili spazi residui.

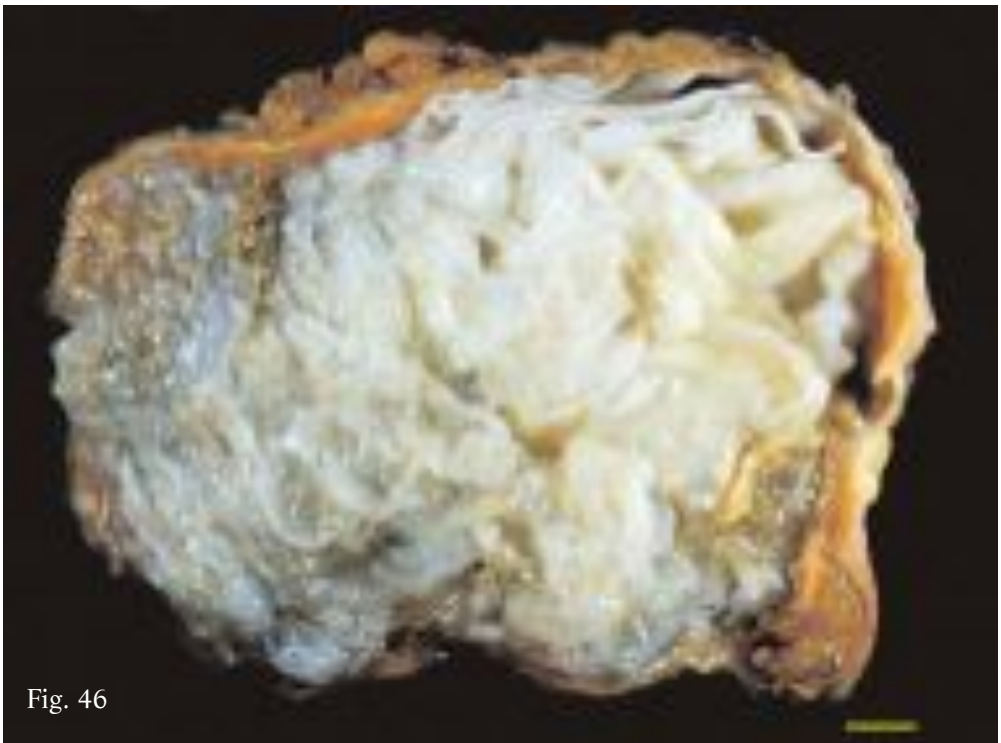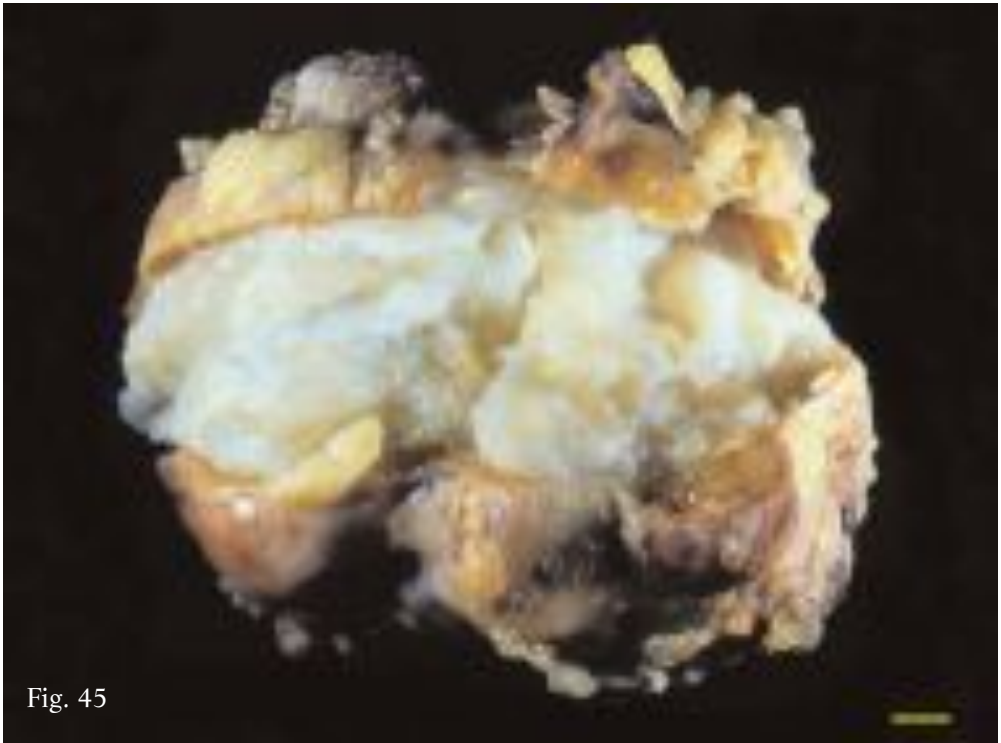
Sono cisti non più vitali, vale a dire non più in grado di produrre protoscolici, e pertanto risultano sterili. Tuttavia vanno considerate cisti ex-fertili, come dimostrato dal costante ritrovamento tra i vari STL di uncinii residui e di vescicole prolifere e protoscolici altamente degenerati o colliquati.

Fig. 45. Multilobed hyperlaminated cyst crammed with closely packed infolding DCs (same specimen as Fig. 4).

Fig. 45. Cisti iperlaminata di forma plurilobata stipata da CF collabite strettamente ammassate (stesso reperto di Fig. 4).

Fig. 46. Hyperlaminated cyst of Fig. 45 completely opened. Cavity packed with infolding compressed DCs forming single compact mass of overlapping and repeatedly folded SLT, partly diaphanous and degenerated. Cyst wall composed solely of pericyst lined with yellowish matter of fibro-caseous consistency.

Fig. 46. Cisti iperlaminata di Fig. 45 dopo completa apertura. La cavità risulta stipata da CF collabite che formano un unica massa compatta di STL sovrapposti e ripiegati, in parte diafani e degenerati. La parete cistica è costituita dal solo pericistio rivestito internamente da materiale giallastro di consistenza fibro-caseosa.



This type of cyst can remain silent in the liver for decades and may undergo further degenerative processes, characterized by the build up of caseous, granular or gelatinous matter. Thus, in relation to the presence of STL and to the type of matter interposed between them, many cysts appear as *hyperlaminated caseous*, *hyperlaminated granular* or *hyperlaminated gelatinous*.

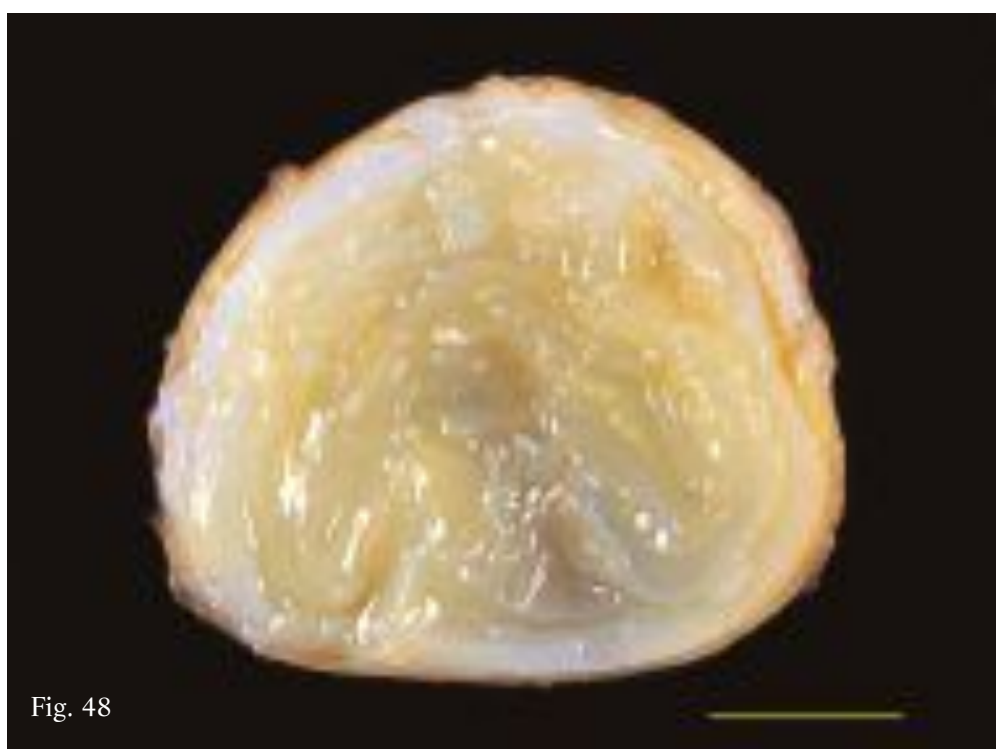
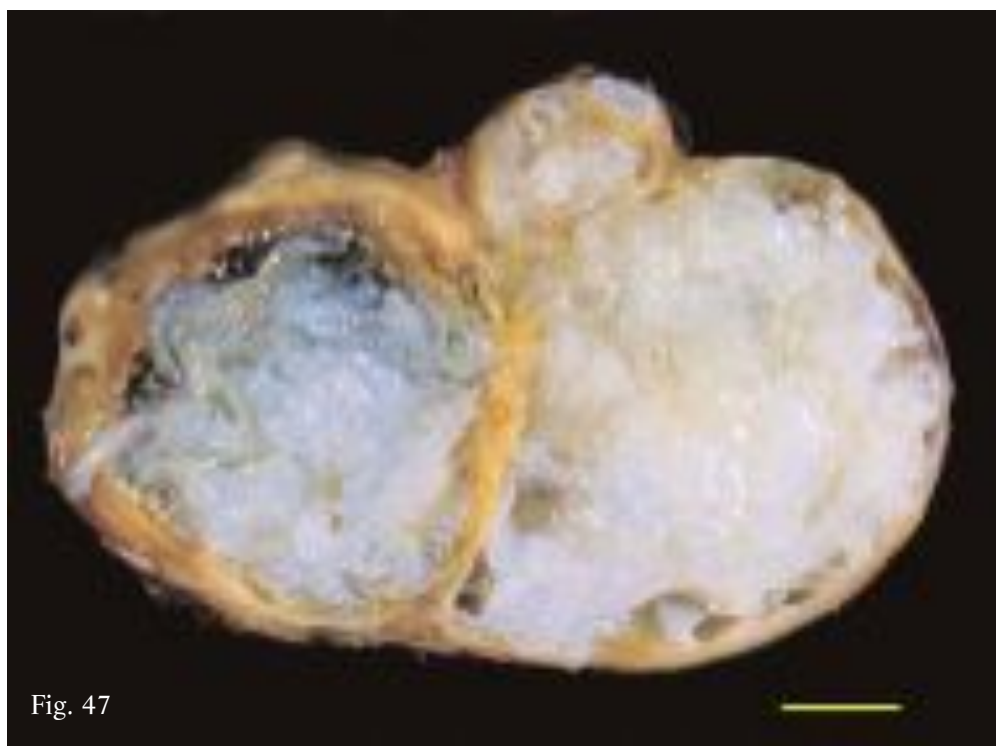
Sono forme che possono permanere nell'organo in modo silente anche per molti anni (decenni), andando, eventualmente, incontro ad ulteriori processi degenerativi, caratterizzati, nei diversi casi, dall'accumulo di materiale ora caseoso, granuloso e gelatinoso. Pertanto, in relazione alla presenza di STL e al tipo di materiale a questi interposto molte cisti appaiono come *iperlaminata caseose*, *iperlaminata granulose* e *iperlaminata gelatinose*.

Fig. 47. Hyperlaminated cyst with features superposed on specimen of Fig. 46; STL appear more tightly packed and form more compact masses (same specimen as Fig. 6).

Fig. 47. Cisti iperlaminata con caratteristiche sovrapponibili al reperto di Fig. 46; in questo caso gli STL appaiono più stipati e formano masse più compatte (stesso reperto di Fig. 6).

Fig. 48. Hyperlaminated cyst of relatively small size, tightly packed with single mass of overlapping and repeatedly folded STL.

Fig. 48. Cisti iperlaminata di dimensioni assai contenute, stipata da un'unica massa di STL sovrapposti e ripiegati.



**Hyperlaminated caseous cyst**

These cystic forms are characterized by a virtual cavity lacking of hydatid fluid, occupied by SLT and by a substance with the appearance and consistency of cottage cheese (Figs. 49-56). However the structure and the organization of these cysts exhibits strong variability, in relation to the extent and amount of the different constituents. In some cysts the SLT predominate, only minor quantities of caseous aggregates being detected (Figs. 49, 50), while in others relatively small masses of caseous material are intermingled between the numerous SLT (Figs. 51, 52), and still others have their cavity occupied

**Cisti iperlaminata caseosa**

Sono forme cistiche dotate ovviamente di una cavità virtuale, priva di liquido idatideo, occupata da STL e da materiale di aspetto e consistenza caseosa (Figg. 49-56). La loro organizzazione presenta tuttavia una marcata variabilità strutturale proprio in relazione alla diversa estensione e quantità delle due diverse componenti: in alcune cisti, infatti, gli STL risultano assolutamente predominanti rispetto a esigue quantità di aggregati caseosi (Figg. 49, 50), in altre, invece, tra numerosi STL si interpongono masse relativamente contenute di materiale (Figg. 51, 52), mentre in altre ancora, la cavità è per lo più

Fig. 49. Hyperlaminated caseous cyst. Cavity tightly packed with single mass of overlapping thick, coiled SLT. In between thin layers of caseous material, sometimes clustered into small masses. As in all cysts of this type, wall composed solely of pericyst.

Fig. 50. Hyperlaminated caseous cyst similar to specimen of Fig. 49 but with dark green SLT likely due to contamination with bile. Caseous material more fluid and dotted with lipid drops.

Fig. 49. Cisti iperlaminata caseosa. La cavità risulta stipata da un'unica massa di STL sovrapposti, spessi e circonvoluti, tra cui si interpongono esili strati di materiale caseoso, talora aggregato in piccole masse. Come in tutte le cisti di questo tipo, la parete è costituita dal solo pericistio.

Fig. 50. Cisti iperlaminata caseosa analoga al reperto di Fig. 49 da cui peraltro differisce in quanto gli STL hanno un colore verde scuro, forse a causa della contaminazione con bile, ed il materiale caseoso appare più fluido e cosparso di goccioline lipidiche.

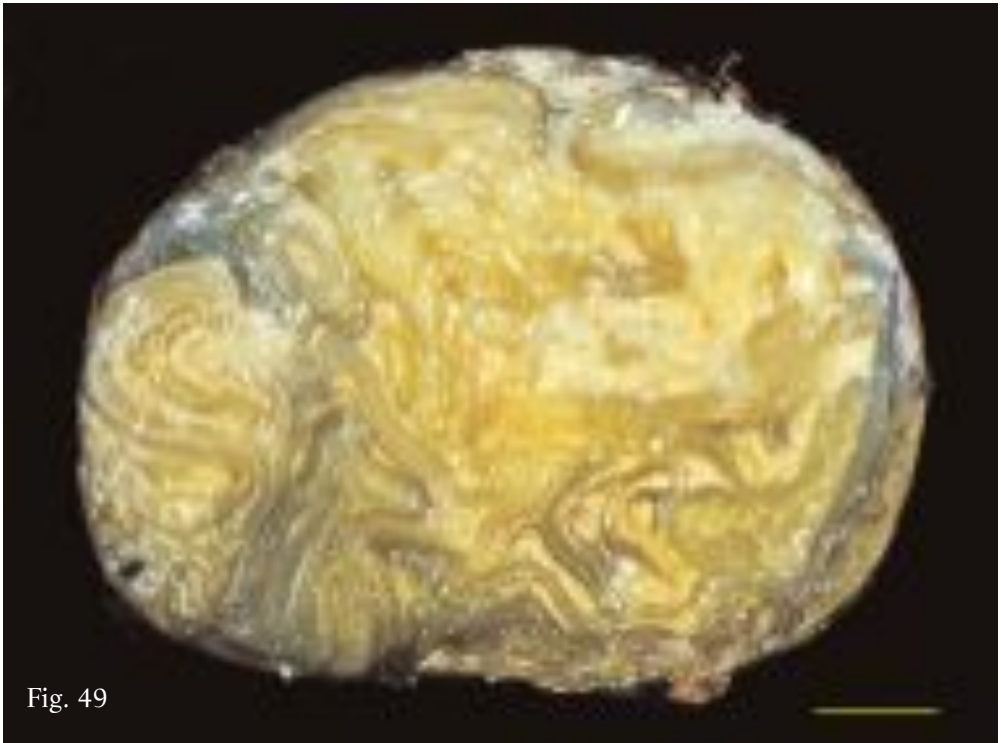


Fig. 49

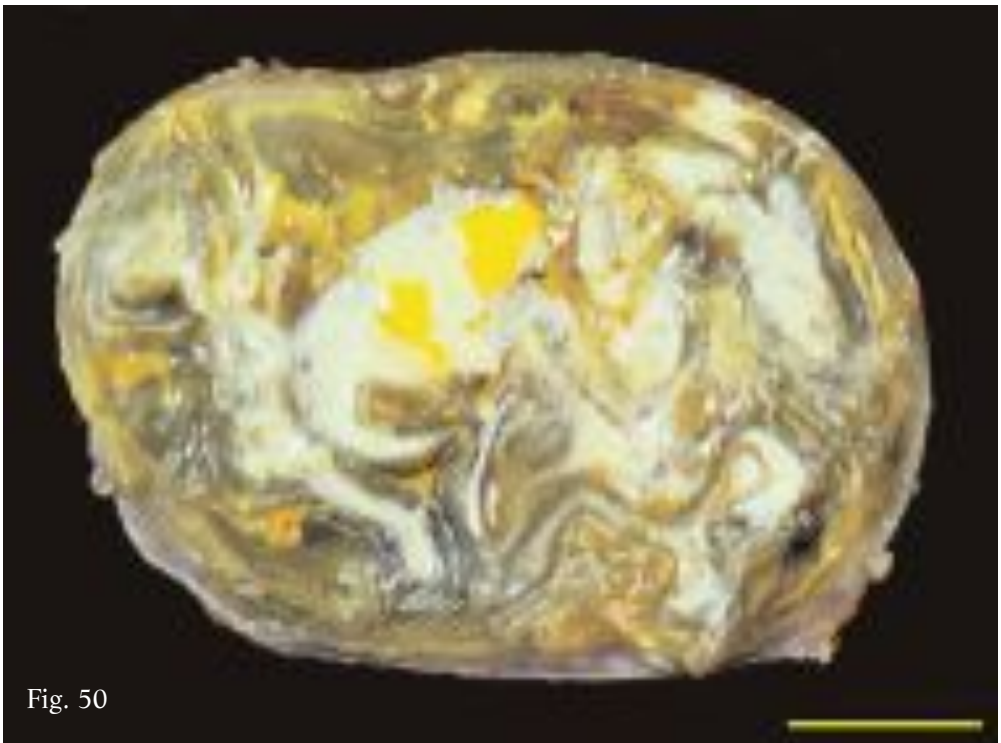


Fig. 50

chiefly by caseous material with just a few folded layers of SLT (Figs. 53-56). In the latter case in particular it is possible to identify situations in which the SLT are merely the endocyst, enlarged and detached from the pericyst and folded up inside the cavity. (Figs. 54, 56).

This caseous degeneration was a fairly common occurrence, being observed in over 40% of the examined sample. Note that the production of the cheese-like material may begin prematurely, when the cyst is of the classic (Figs. 54, 56) or multivesicular type (Fig 25), or it may occur at a more advanced stage of parasite transforma-

occupata da materiale caseoso in cui si distendono, ripiegandosi, uno scarso numero di STL (Figg. 53-56). In questo ultimo caso, in particolare, è possibile individuare situazioni in cui gli STL fanno riferimento al solo endocistio, espanso e distaccato dal pericistio e ripiegato nella cavità (Figg. 54, 56).

La degenerazione caseosa risulta assai frequente, se si considera che questa tipologia è stata riscontrata in oltre il 40% del campione esaminato. Va sottolineato che la produzione di materiale caseoso può iniziare precocemente, quando ancora la cisti presenta la tipologia classica (Figg. 54, 56) o multivescicolare (Fig. 25),

Fig. 51. Hyperlaminated caseous cyst tightly packed chiefly with coiled SLT that near to wall delimits relatively small spaces occupied by caseous material. Most of SLT is composed of considerably enlarged endocyst, repeatedly folded into the cavity following detachment from pericyst.

Fig. 51. Cisti iperlaminata caseosa stipata in modo preponderante da STL circonvoluti che, in prossimità della parete, delimitano spazi relativamente contenuti, occupati da materiale caseoso. La maggior parte degli STL corrisponde all'endocistio notevolmente espanso, ripiegato più volte nella cavità dopo il suo distacco dal pericistio.

Fig. 52. Hyperlaminated caseous cyst, similar to specimen of Fig. 51, but with several layers of better separated SLT surrounded by larger amounts of caseous material. Some SLT can be recognised as the collapsed and repeatedly folded endocyst detached from wall.

Fig. 52. Cisti iperlaminata caseosa, analoga al reperto di Fig. 51, in cui, peraltro, gli STL, relativamente numerosi, sono tra loro più separati e risultano immersi in quantità maggiori di materiale caseoso. Alcuni di questi si identificano con l'endocistio, collassato e ripiegato nella cavità, dopo il suo distacco dalla parete



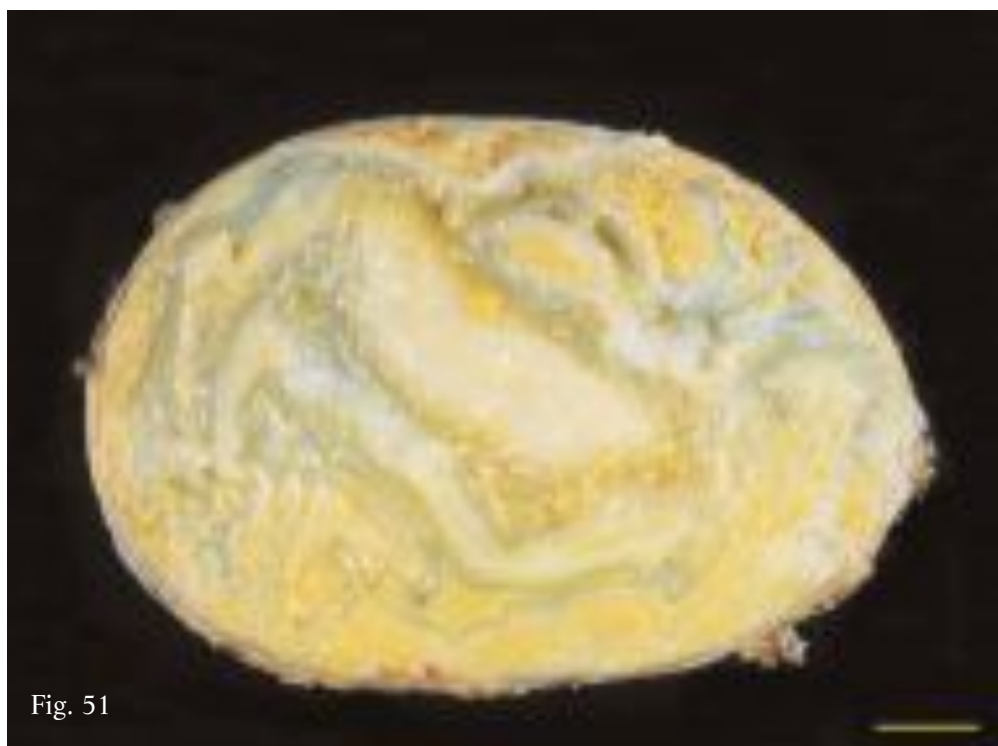


Fig. 51

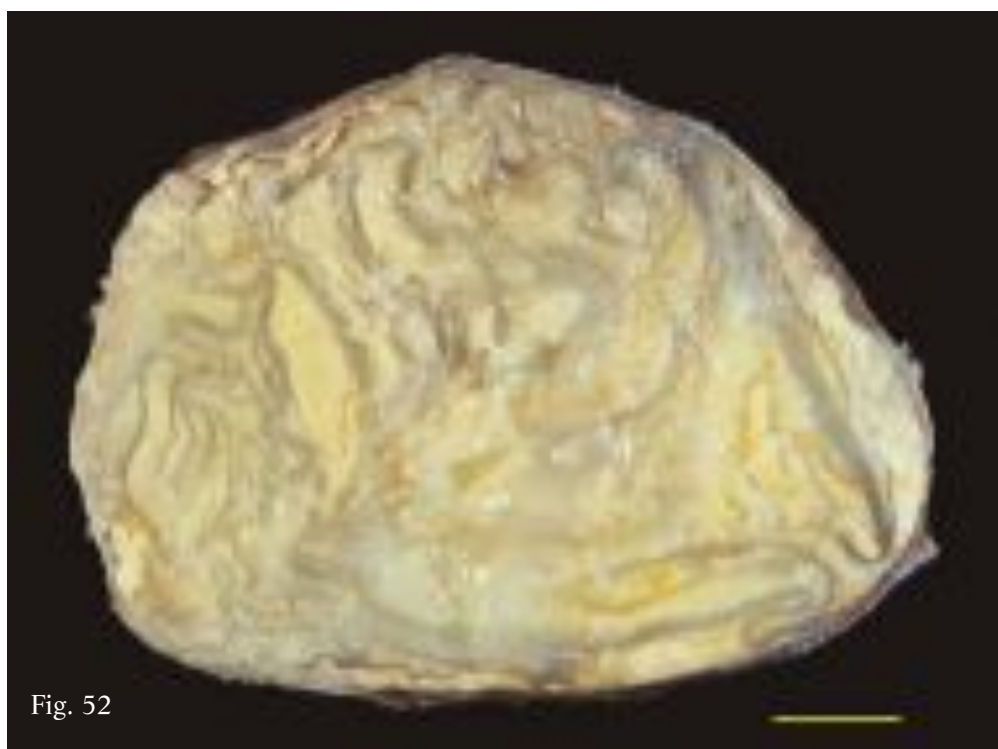


Fig. 52

tion, in transitional or hyperlaminated forms, giving rise to the different types of hyperlaminated caseous cysts described.

As for what causes this type of degeneration, one possible explanation might be bacterial contamination or infiltration during the parasite development.

oppure si realizza in una fase più avanzata dell'evoluzione del parassita, in forme di transizione o in forme iperlaminare, dando luogo ai diversi tipi di iperlaminare caseose descritte. Riguardo a ciò che determina questo tipo di degenerazione si può ipotizzare un probabile collegamento con una eventuale contaminazione o infiltrazione batterica in uno dei vari momenti di sviluppo del parassita.

Fig. 53. Hyperlaminated caseous cyst. Cavity completely filled with caseous material upon which rest a small number of repeatedly folded SLT, probably composed of a DC wall and enlarged and repeatedly folded endocyst detached from pericyst.

Fig. 53. Cisti iperlaminata caseosa. La cavità risulta completamente occupata da materiale caseoso in cui si distendono, ripiegandosi, un numero contenuto di STL, presumibilmente riferibili alla parete di una CF e all'endocistio espanso e ripiegato dopo il suo distacco dal pericistio.

Fig. 54. Hyperlaminated caseous cyst similar to specimen of Fig. 53 in which the SLT are composed solely of enlarged and repeatedly folded endocyst in a predominant mass of caseous material.

Fig. 54. Cisti iperlaminata caseosa analoga al reperto di Fig. 53 in cui, peraltro, gli STL corrispondono al solo endocistio espanso e più volte ripiegato nella massa preponderante di materiale caseoso.

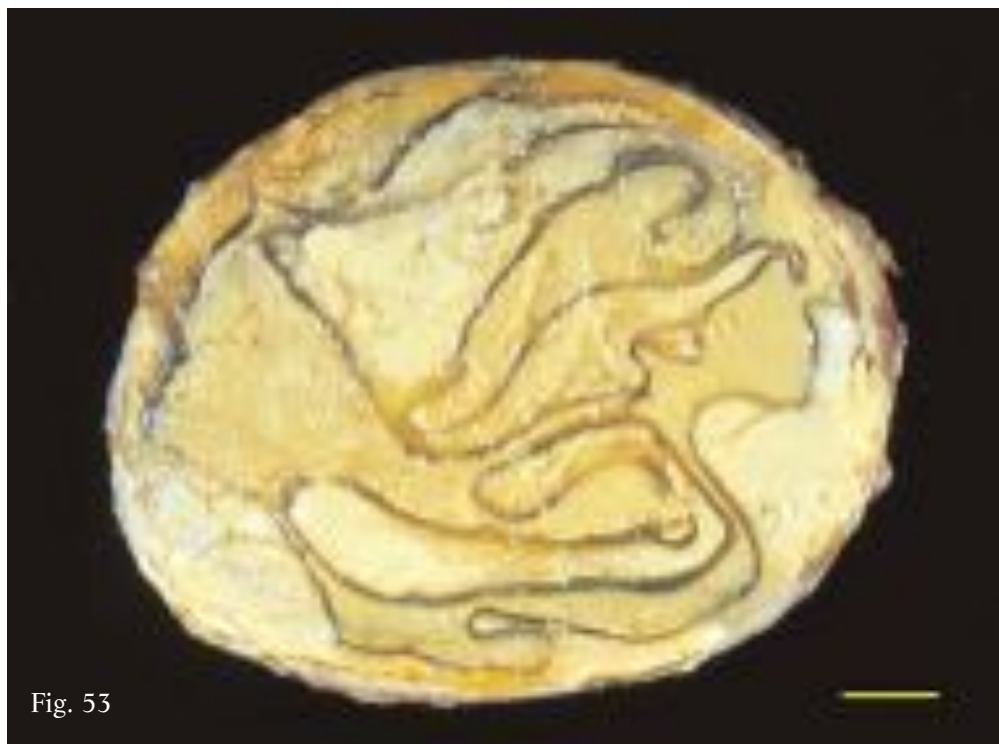

Fig. 53

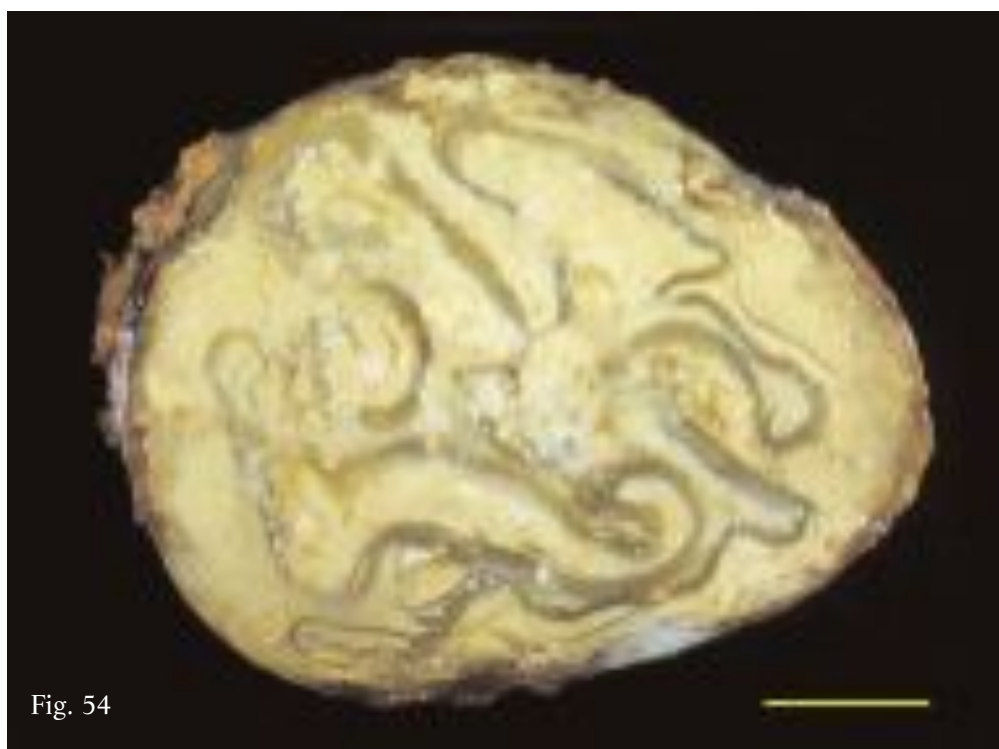


Fig. 54

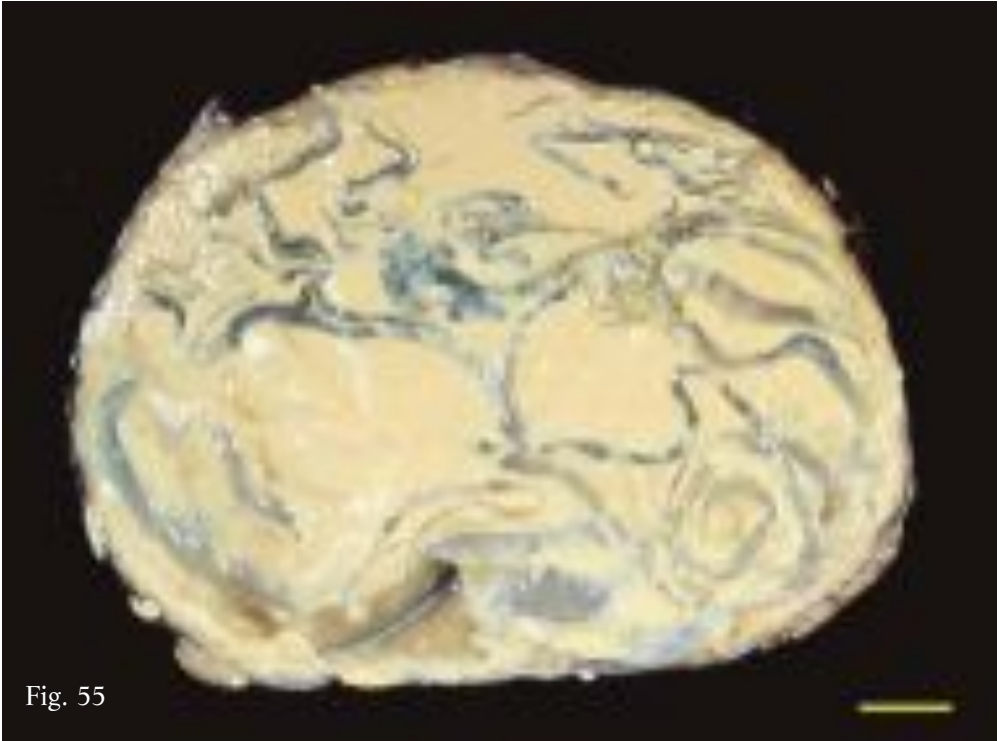

Fig. 55

Fig. 55. Hyperlaminated caseous cyst with features similar to specimens shown in Figs. 53 and 54, containing very fluid cheese-like material.

Fig. 55. Cisti iperlaminata caseosa con caratteristiche simili a quelle dei reperti delle Figg. 53 e 54, contenente in questo caso materiale caseoso molto fluido.

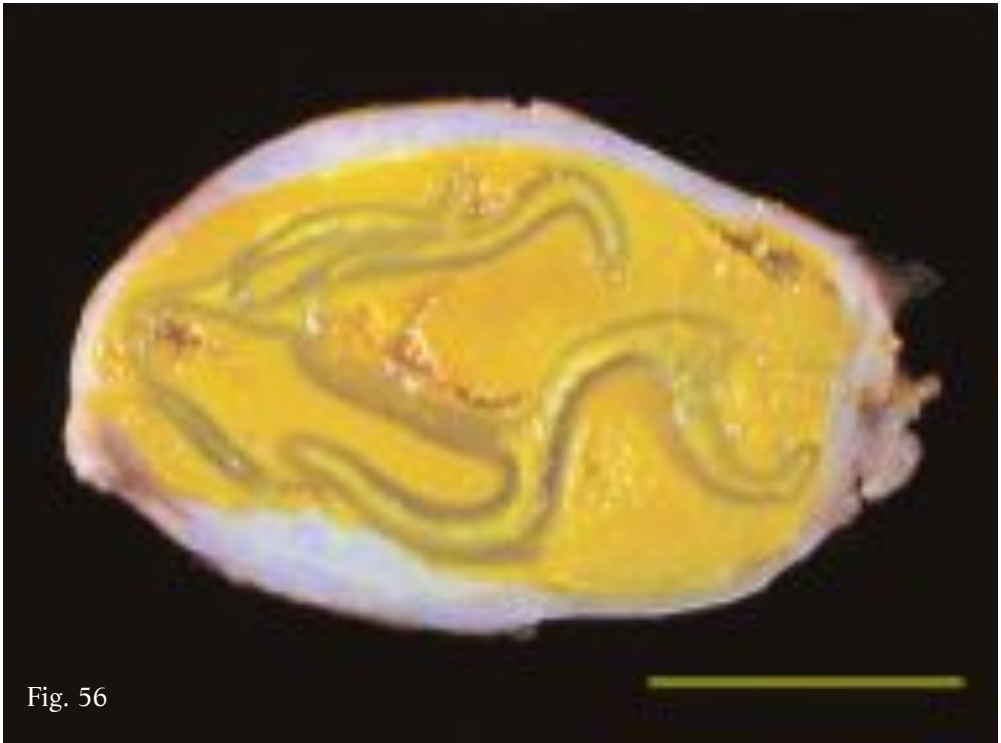


Fig. 56

Fig. 56. Hyperlaminated caseous cyst, peculiar because of small size and ochre color of cheesy material, likely due to contamination with bile. SLT recognised as enlarged and repeatedly endocyst detached from wall.

Fig. 56. Cisti iperlaminata caseosa, peculiare sia per le dimensioni assai contenute che per il colore giallo ocra assunto dal materiale caseoso, forse a causa di una contaminazione da bile. Lo STL risulta continuo e si identifica con l'endocistio espanso e ripiegato, dopo il suo distacco dalla parete.

**Hyperlaminated gelatinous cyst**

The cavity of this form of cyst is filled almost entirely with diaphanous SLT of gelatinous consistency, likely the result of a tissue degeneration process thought to have initiated in hyperlaminated cysts. The SLT can still be recognised (Figs. 57, 58) or may be colliquated to the extent that it forms a gelatinous mush occupying the entire cavity (Fig. 59).

In one case the cyst wall had a boney consistency (Fig. 60), and a small saw was required to incise the specimen, confirming the fact that the parasite may remain silent in the host for very long times.

**Cisti iperlaminata gelatinosa**

Questa forma cistica presenta la cavità occupata quasi esclusivamente da STL diafanizzati e di consistenza gelatinosa, forse a causa di un processo di degenerazione tessutale presumibilmente iniziato in cisti iperlaminata; gli STL possono essere ancora distinguibili (Figg. 57, 58) o risultare talmente colliquati da formare una poltiglia gelatinosa occupante l'intera cavità (Fig. 59).

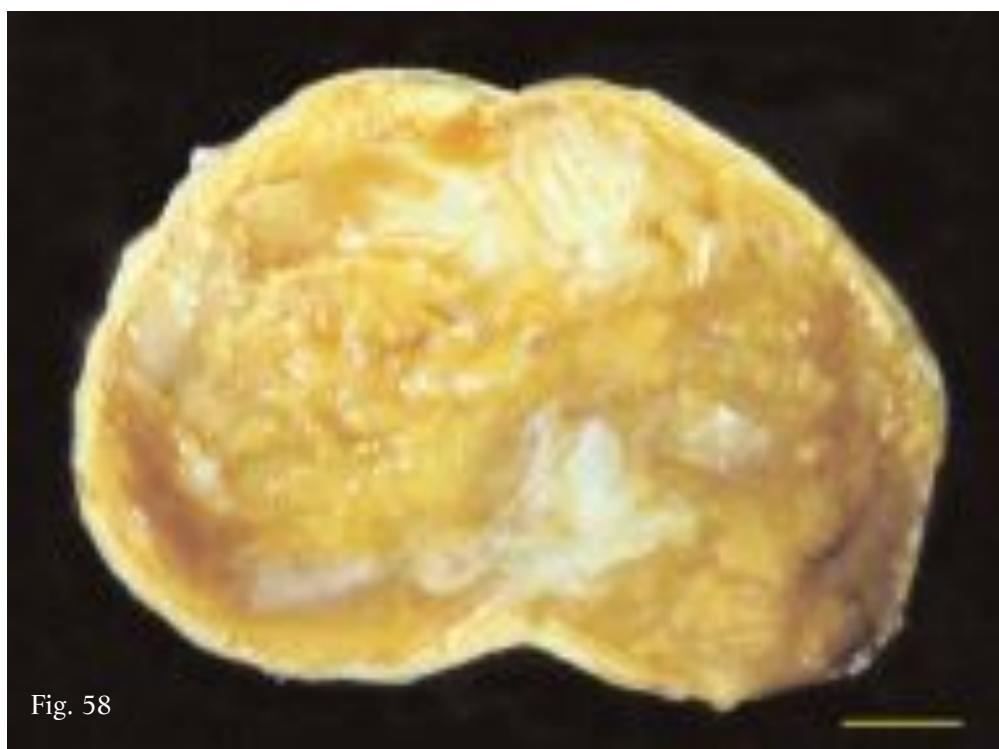
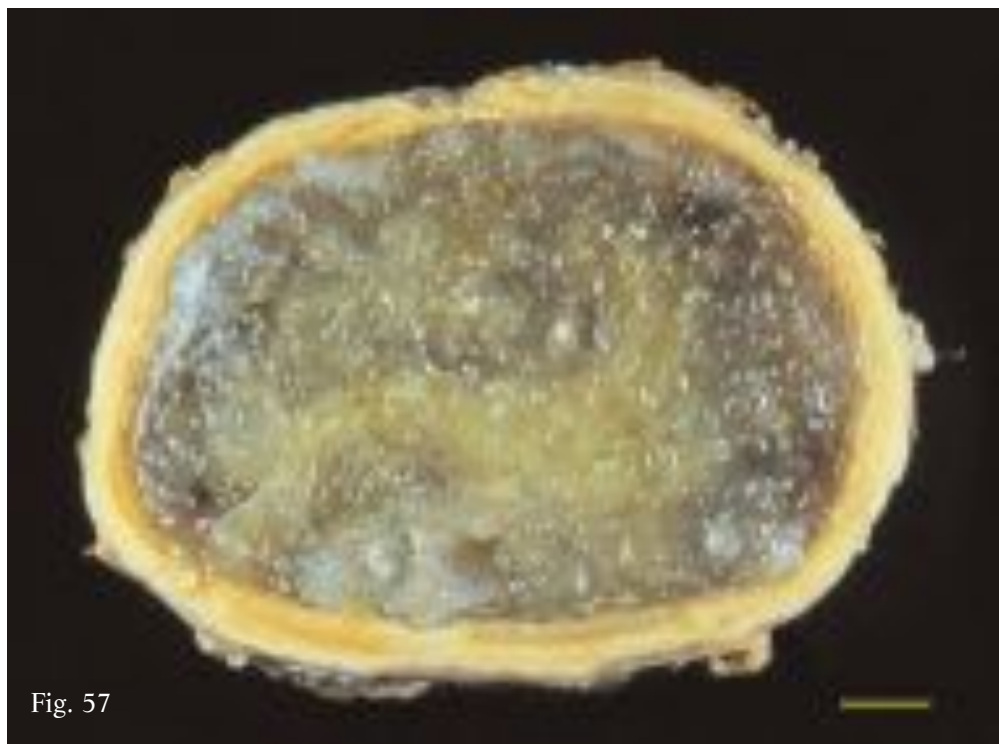
In un caso la parete cistica è risultata di consistenza ossea (Fig. 60), tanto che l'apertura del reperto si è resa possibile soltanto mediante l'utilizzo di un seghetto, a conferma del fatto che il parassita può rimanere silente nell'ospite anche per lunghissimi periodi di tempo.

Fig. 57. Hyperlaminated gelatinous cyst completely packed with degenerated SLT, mostly diaphanous and of jelly-like consistency. Cyst wall, lacking of endocyst, inwards lined with thin layer of fibrocaseous material.

Fig. 58. Hyperlaminated gelatinous cyst similar to specimen show in Fig. 57. Some SLT appear less diaphanous and maintain milky appearance of laminated tissue.

Fig. 57. Cisti iperlaminata gelatinosa completamente stipata da STL degenerati, per lo più diafani e di consistenza gelatinosa. La parete, priva dell'endocisto, è rivestita internamente da un esile strato di materiale fibro-caseoso.

Fig. 58. Cisti iperlaminata gelatinosa analoga al reperto di Fig. 57 in cui peraltro alcuni STL appaiono meno diafanizzati e mantengono ancora l'aspetto lattescente del tessuto laminare.



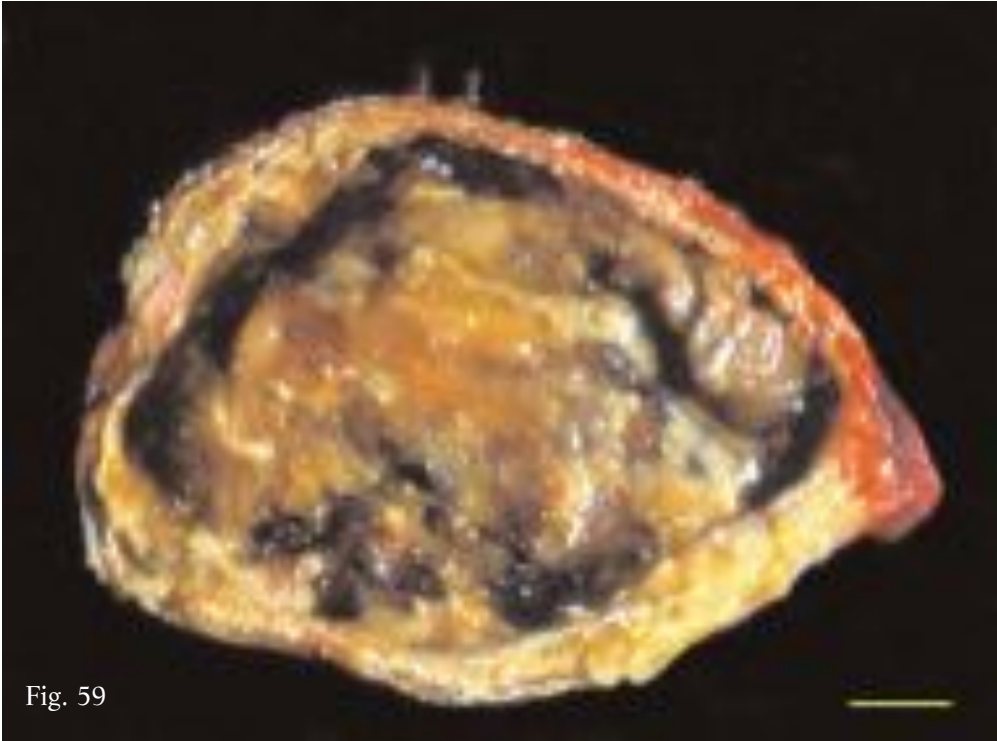


Fig. 59

Fig. 59. Hyperlaminated gelatinous cyst. SLT have undergone further degeneration with respect to Figs. 57 and 58, forming a gelatinous mush occupying the entire cavity.

Fig. 59. Cisti iperlaminata gelatinosa in cui gli STL, ulteriormente degradati rispetto ai quadri delle Figg. 57 e 58, formano una poltiglia gelatinosa occupante l'intera cavità.



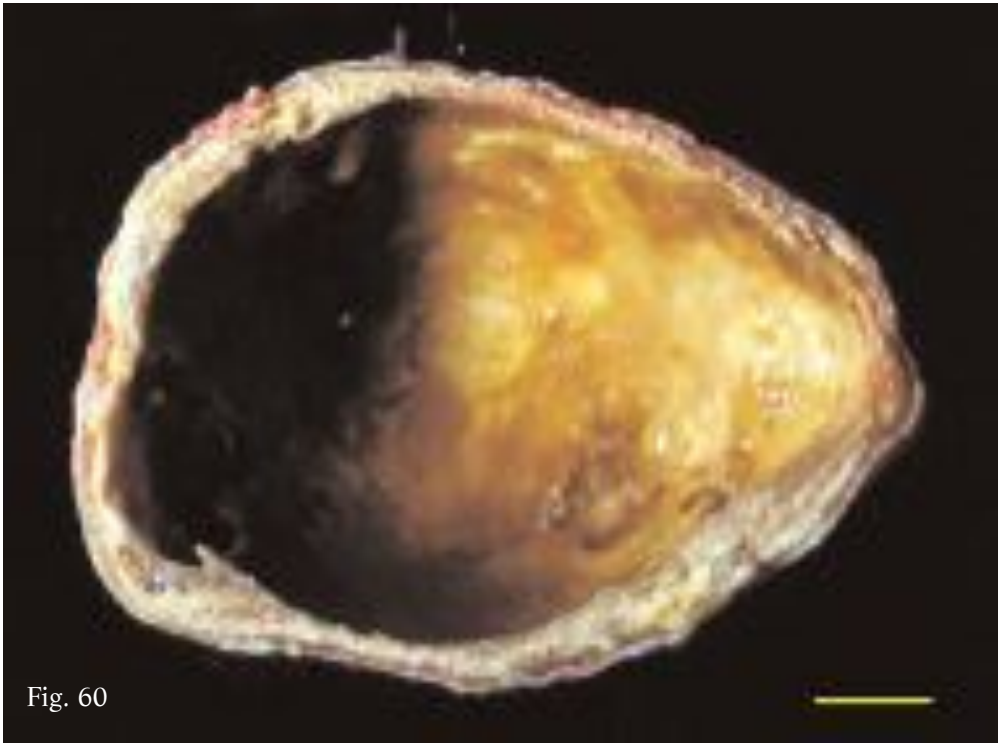


Fig. 60

Fig. 60. Hyperlaminated gelatinous cyst of Fig. 59 following removal of mush. Wall of variable thickness has boney structure.

Fig. 60. Cisti iperlaminata gelatinosa di Fig. 59 dopo lo svuotamento della poltiglia presente al suo interno. La parete, variabile nello spessore, ha una struttura ossea.

**Hyperlaminated granular cyst**

The SLT occupy practically the entire cavity of this type of cyst. Interposed between the layers, especially close to the pericyst, are small clusters of coarse grains of indefinite origin, varying in colour from straw yellow to dark green, brown and rusty red (Figs. 61-63). Similar to the hyperlaminated caseous cysts with tightly packed SLT, the degenerative process is again thought to have started in very old cysts, likely after the enlargement, detachment and folding of the endocyst and production of DCs.

Fig. 61. Hyperlaminated granular cyst. The SLT, thick, overlapping and coiled, form central mass filling practically whole cavity and delineating small spaces packed with finely grained material compressed against pericyst's inner surface .

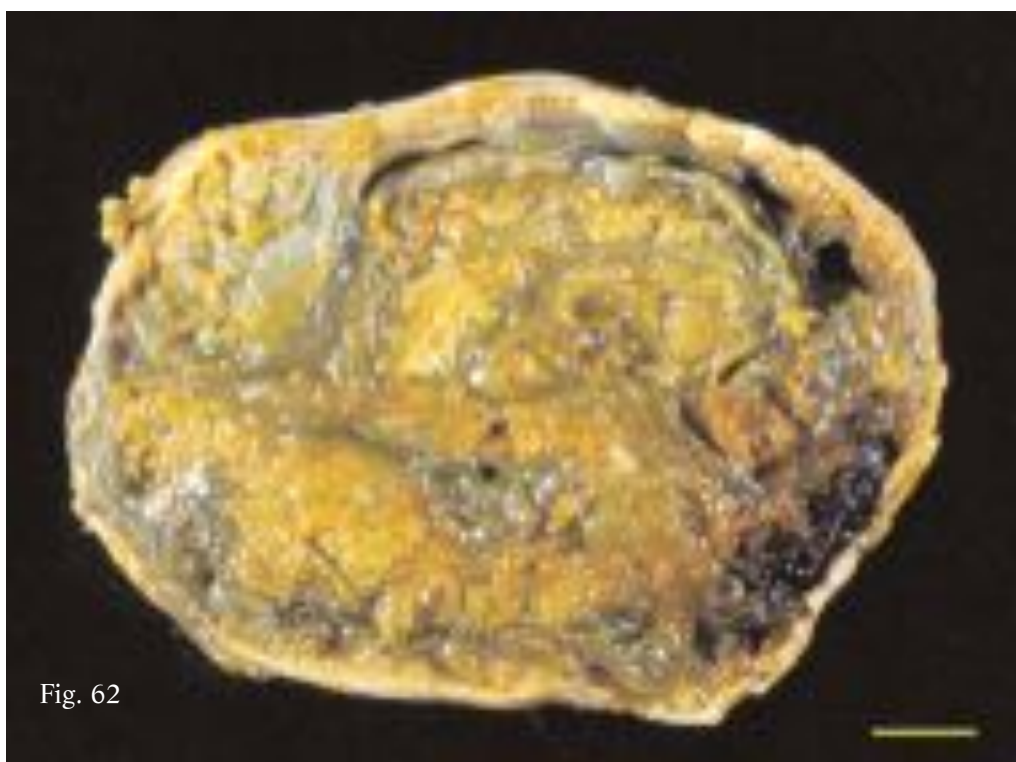
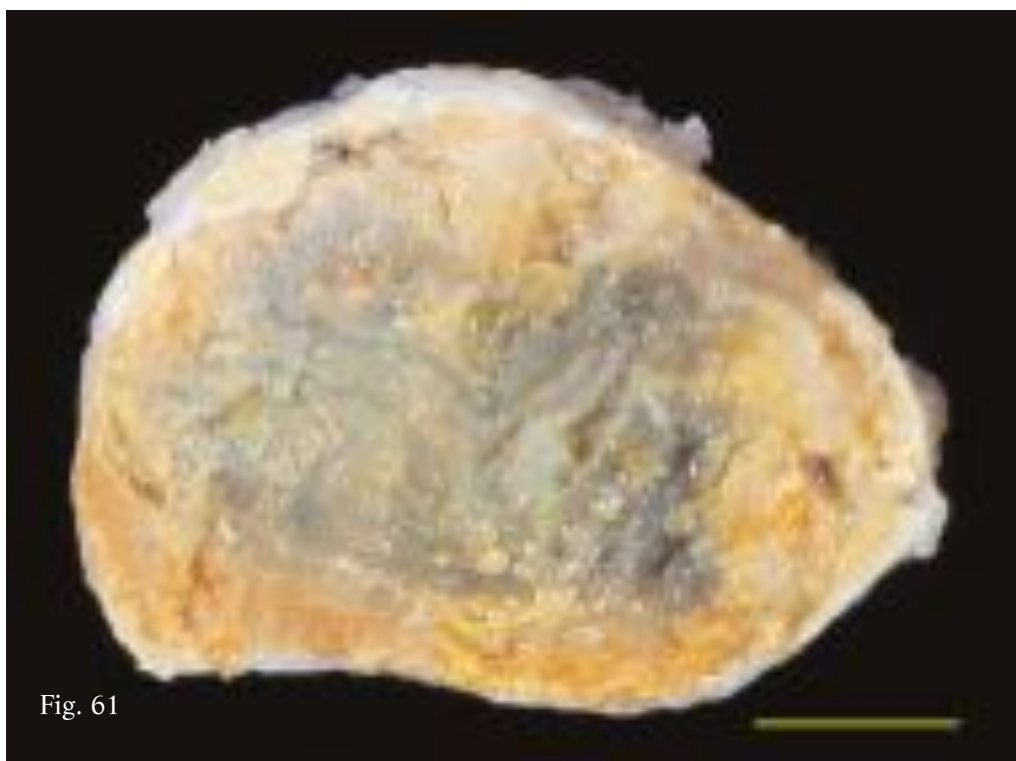
Fig. 62. Hyperlaminated granular cyst similar to specimen of Fig. 61. Granular material forms relatively small masses also in central part of cavity between bottle green, likely bile stained, SLT.

**Cisti iperlaminata granulosa**

In questo tipo di cisti la cavità risulta quasi totalmente occupata da STL; tra questi, soprattutto a ridosso del pericistio, si interpongono modesti aggregati di grossolani granuli di colore variabile dal giallo paglierino al verde scuro, al marrone e al rosso ruggine, di cui peraltro non si è in grado di ipotizzare l'origine (Figg. 61-63). Come per le cisti iperlaminata caseose stipate da STL, anche in questo caso si può ipotizzare che il processo degenerativo inizi in cisti di molti anni, dopo l'eventuale espansione, distacco e ripiegamento dell'endocistio e la eventuale produzione di CF.

Fig. 61. Cisti iperlaminata granulosa. Gli STL, spessi, sovrapposti e circonvoluti, costituiscono una massa centrale che occupa quasi totalmente la cavità e delimita esigui spazi residui periferici stipati da materiale finemente granulare compresso contro la superficie interna del pericistio.

Fig. 62. Cisti iperlaminata granulosa analoga al reperto di Fig. 61 in cui, peraltro, il materiale granulare forma masse relativamente contenute anche nella porzione centrale della cavità, tra STL che assumono un colore verde bottiglia, forse a causa di una possibile contaminazione biliare.



This highly complex picture is confirmed by the fact that some of the degenerated hyperlaminated cysts have features that are common to more than one type of these cyst, and are thus difficult to classify. These specimens can be regarded as hyperlaminated caseous/gelatinous cysts in that their cavity contains both lumps of cheesy material and SLT of gelatinous consistency. The quantity of the two constituents can vary considerably, and as a result these specimens also exhibit strong structural variability (Figs. 64-66).

A conferma dell'elevata complessità del quadro, tra le cisti iperlaminare degenerate, alcune possono presentare caratteristiche comuni a più tipi, risultando pertanto di difficile classificazione. Tali reperti si possono considerare come cisti iperlaminare caseose/gelatinose in quanto nella loro cavità si riscontrano sia ammassi di materiale caseoso che STL di consistenza gelatinosa. L'entità delle due componenti può variare notevolmente, per cui anche tali reperti presentano una elevata variabilità strutturale (Figg. 64-66).

Fig. 63. Hyperlaminated granular cyst. Aggregates of granular material varying from rusty-red to brown arranged peripherally in vicinity of pericyst compressed by large central mass of greenish, likely bile stained, SLT.

Fig. 63. Cisti iperlaminata granulosa. Gli aggregati di materiale granulare si dispongono perifericamente a ridosso del pericistio, assumono una colorazione variabile dal rosso ruggine al marrone e sono compressi da una cospicua massa centrale di STL verdastri, forse a causa di contaminazione biliare.

Fig. 64. Hyperlaminated caseous-gelatinous cyst. Cavity filled with numerous diaphanous degenerated SLT of jelly-like consistency, and with better conserved SLT surrounded by large masses of cheese-like substance.

Fig. 64. Cisti iperlaminata caseosa-gelatinosa. La cavità è occupata da molti STL degenerati, diafani e di consistenza gelatinosa, e da altri più conservati, immersi in cospicue masse di materiale caseoso.

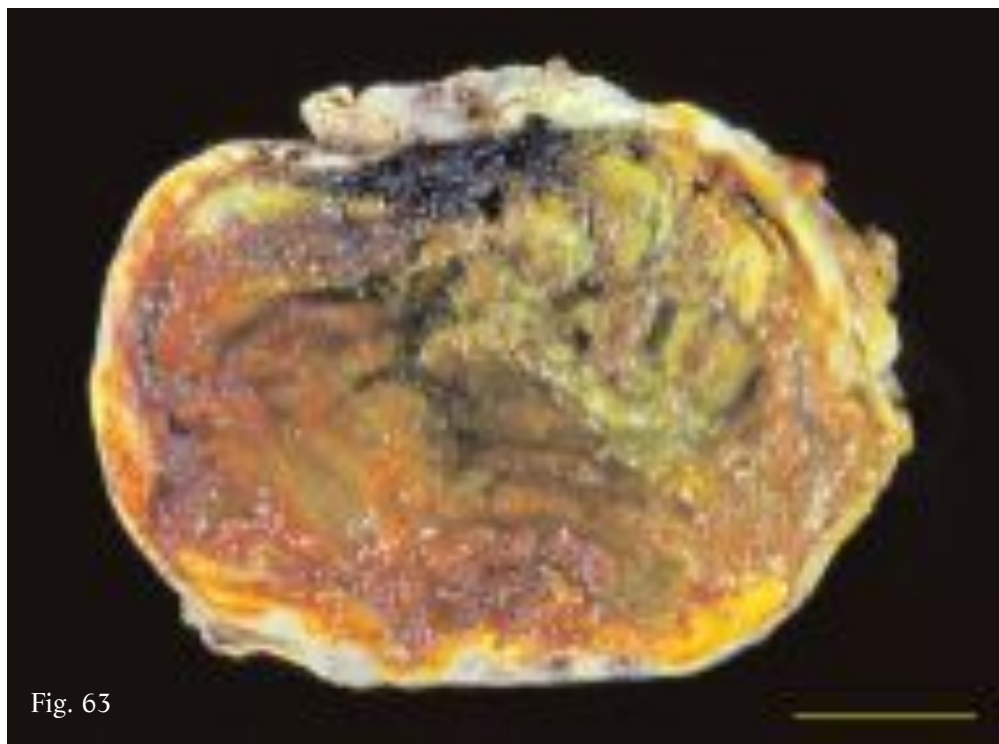


Fig. 63

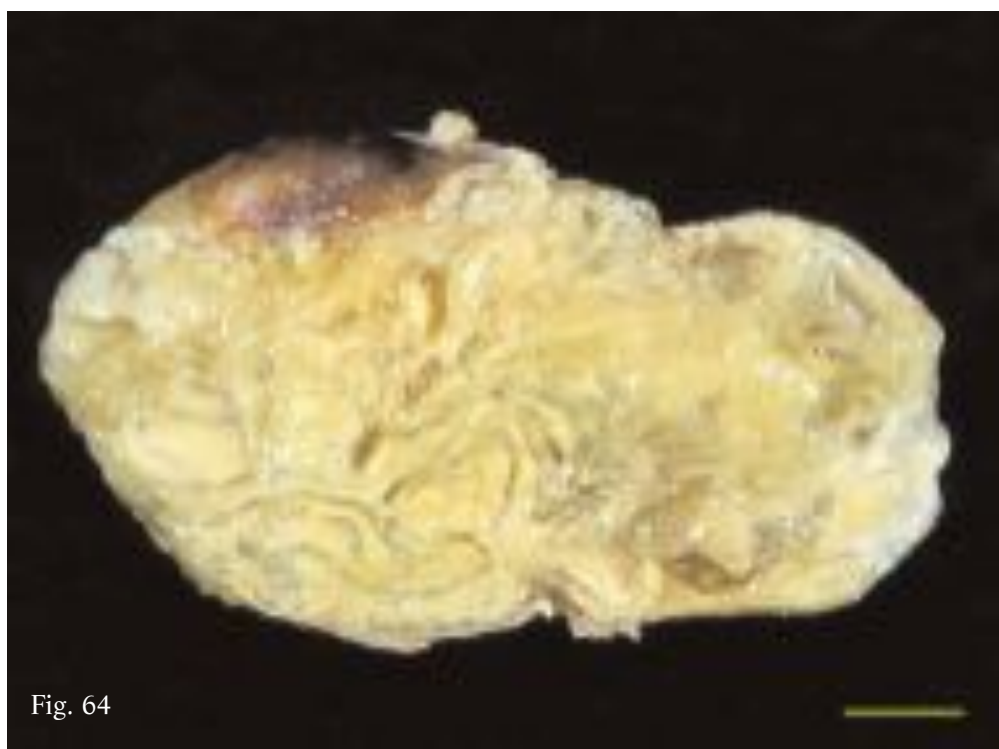


Fig. 64

Regardless of their differences, all the forms of degenerated hyperlaminated cysts are generally relatively small in size (4-8 cm), and spheroid or oval in shape, the wall being composed solely of the pericyst. The widely calcified pericyst is almost always found to be lined with a yellowish material of fibro-caseous consistency. The residual hooklets, and in some cases rather degraded or "mummified" protoscoleces, observed between the STL suggest, as for the hyperlaminated cysts, that the majority can be regarded as ex-fertile cysts. Overall, these cysts were observed fairly frequently, accounting for roughly 60% of the sample examined.

Tutte le forme iperlaminare degenerate, indipendentemente dalla loro diversità, risultano caratterizzate, in genere, da dimensioni relativamente contenute (4-8 cm), per lo più assumono una forma sferoidale od ovoidale e presentano una parete costituita dal solo pericistio; questo, in particolare, è quasi sempre tappezzato sulla sua superficie interna da materiale giallastro di consistenza fibro-caseosa e risulta calcifico per ampi tratti. Il riscontro tra i vari STL di uncini residui e talora di protoscolici assai degradati o "mummificati", permette, come nel caso delle cisti iperlaminare, di considerare la maggior parte di queste forme come cisti ex-fertili. Nel complesso sono risultate un reperto assai frequente tanto da rappresentare circa il 60% del campione esaminato.

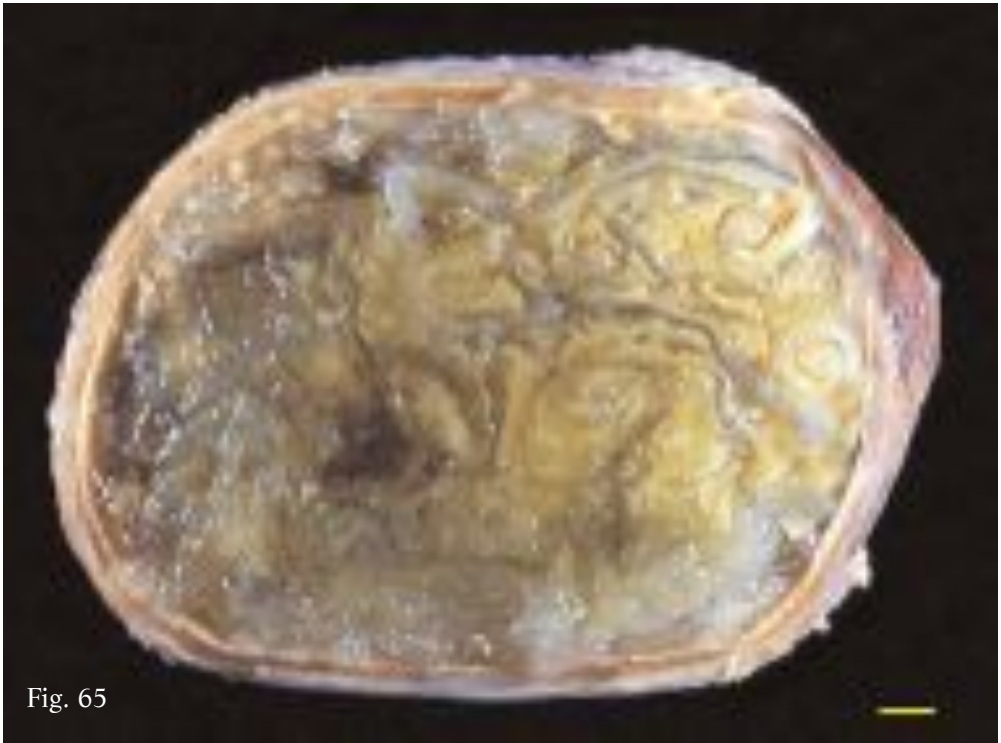


Fig. 65

Fig. 65. Hyperlaminated caseous-gelatinous cyst. In large central portion of cavity numerous overlapping and extensively folded SLT, surrounded by large mass of cheesy material. Nearby other masses of diaphanous jelly-like substance.

Fig. 65. Cisti iperlaminata caseosa-gelatinosa. Nella vasta porzione centrale della cavità sono presenti numerosi STL sovrapposti e ripiegati, immersi in una cospicua massa di materiale caseoso, e, a ridosso di questa, se ne ammassano molti altri, diafani e di consistenza gelatinosa.

Fig. 66. Hyperlaminated caseous-gelatinous cyst similar to specimen of Fig. 65. Near pericyst, numerous tightly packed, infolding and sterile DCs.

Fig. 67a-67b. Detail of middle (67a) and outer part (67b) of specimen of Fig. 66. In Fig. 67a circumvoluted SLT surrounded by large quantities of cheesy material are visible. In Fig 67b many SLT with jelly-like degeneration and some infolding DCs, tightly packed against pericyst.

Fig. 66. Cisti iperlaminata caseosa-gelatinosa analoga al reperto di Fig. 65, in cui, peraltro, a ridosso del pericistio, si individuano ancora molte CF collabite, strettamente stipate e del tutto sterili.

Figg. 67a-67b. Particolari della porzione centrale (67a) e della parte periferica (67b) del reperto di Fig. 66. In Fig.67a gli STL sono immersi in quantità rilevanti di materiale caseoso; in Fig. 67b molti STL evidenziano una degenerazione di tipo gelatinoso e alcune CF collabite si trovano stipate contro il pericistio.



Fig. 66



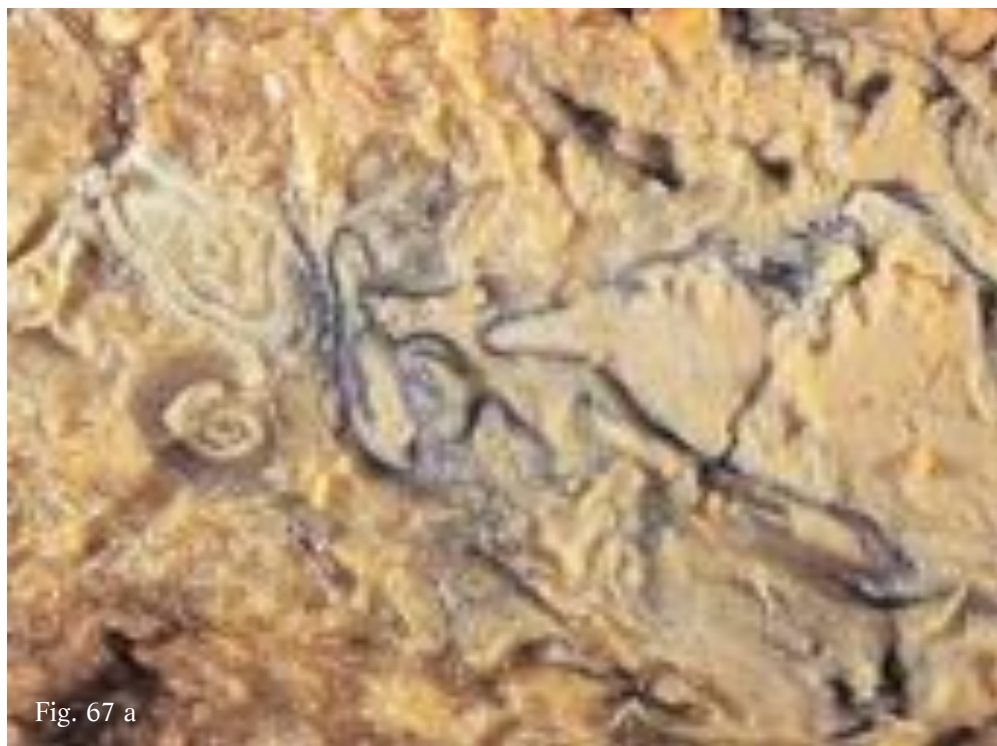


Fig. 67 a

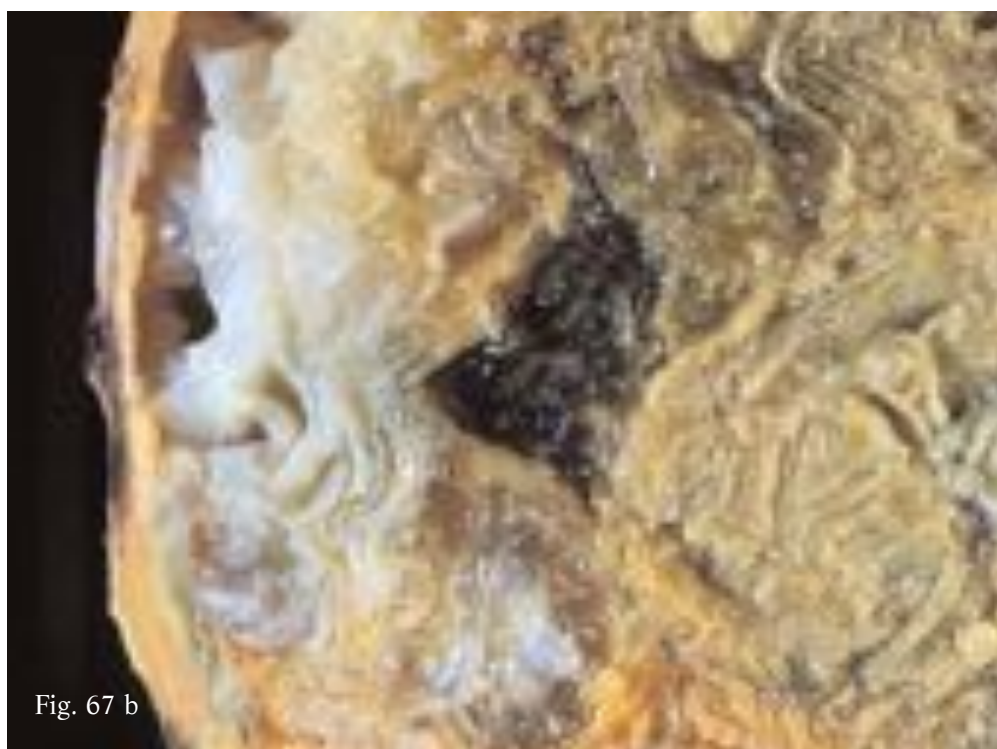

Fig. 67 b

**SEROUS CYST**

Only one specimen of this unique kind of cyst was identified in the sample, indeed one of the most degenerated forms of the parasite. The 2 to 5 mm thick, boney cyst wall (which could only be cut open with a small saw) had fairly irregular contours as it was covered with lumps of compact, non-runny and amalgamated degenerated material (Fig. 68).

The cavity is filled with a dark yellow serous fluid containing debris, fragments of laminated tissue (Fig. 69) and very few residual hooklets in the sediment. This dead, highly degenerated cyst is a clear indication that it had remained within the host for several tens of years, also considering the age of the patient (77 years).

Fig. 68. Serous cyst. Cavity occupied solely by fluid substance of serous consistency (see Fig. 69). Inner surface of boney wall fairly irregular due to masses of degenerated, compact, non-runny and amalgamated material.

Fig. 69. Sample of material contained in specimen of Fig. 68. Fairly thick dark yellow serous fluid containing numerous debris and strips of degenerated laminated tissue.

**CISTI SIEROSA**

È una cisti del tutto peculiare, unico esemplare nell'intero campione, che in ogni caso individua una delle forme più degenerate del parassita. Risulta caratterizzata da una parete di consistenza ossea (l'apertura si è resa possibile soltanto con un seghetto), di spessore variabile (2-5 mm), con una superficie interna a contorni assai irregolari per la presenza di ammassi di materiale degenerato, compatto, resistente allo scollamento e alla disgregazione (Fig. 68).

La cavità è occupata da un fluido sieroso, assai denso, di colore giallo scuro contenente frustoli di materiale residuo, lembi di tessuto laminare (Fig. 69) e nel sedimento rari uncini residui. Si tratta evidentemente di una cisti morta ed altamente degenerata, che anche in considerazione dell'età del paziente operato (77 anni), individua una permanenza pluridecennale all'interno dell'ospite.

Fig. 68. Cisti sierosa caratterizzata da una cavità occupata soltanto da materiale fluido di consistenza sierosa (vedi Fig. 69). La parete, di consistenza ossea, mostra la superficie interna assai irregolare per la presenza di ammassi di materiale degenerato, compatto, resistente allo scollamento e alla disgregazione.

Fig. 69. Campione del materiale presente nel reperto di Fig. 68, relativo a fluido sieroso assai denso, di colore giallo scuro, contenente numerosi frustoli residui e lembi di tessuto laminare degenerato.

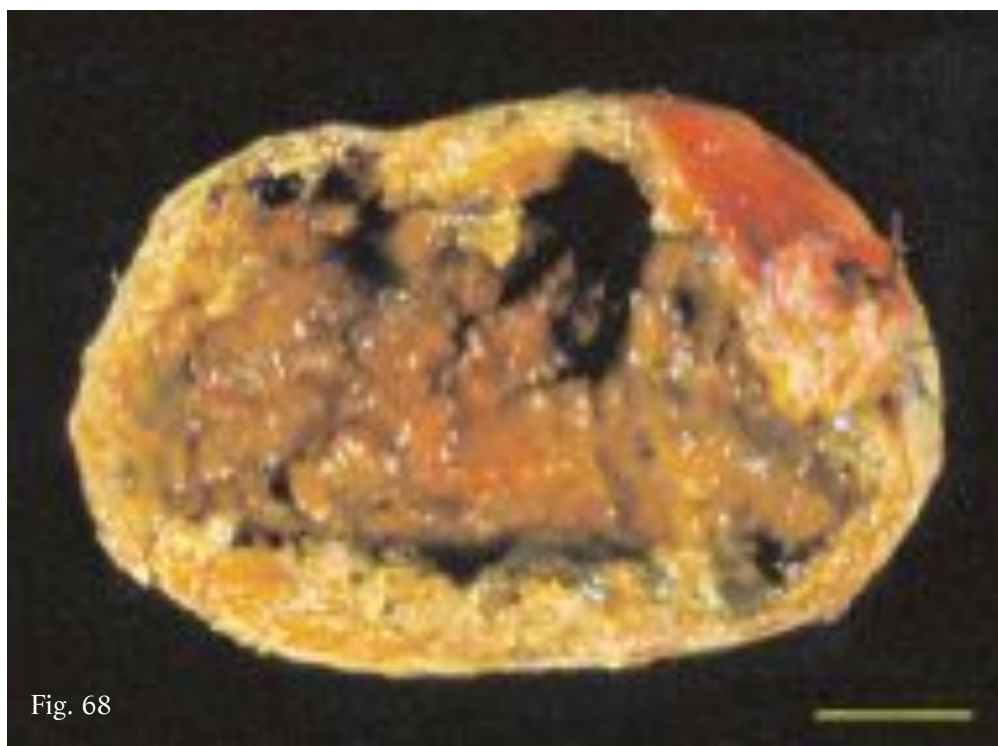

Fig. 68

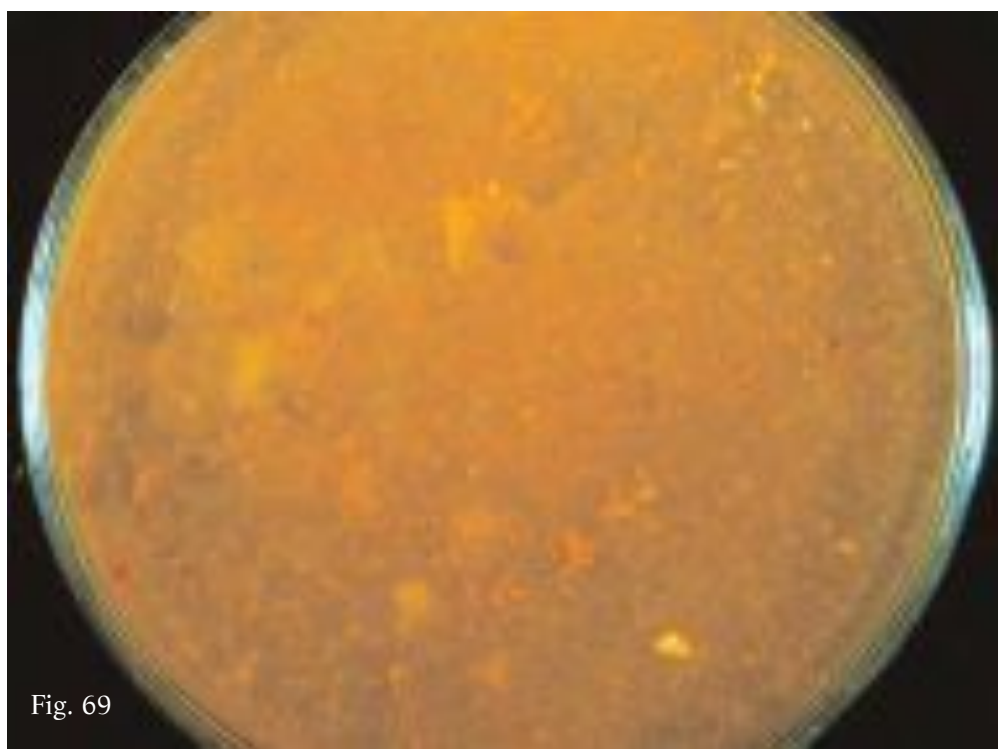


Fig. 69

**Acephalocyst**

Similarly to the classic and multivesicular cysts, acephalocysts have long been known. This type of cyst is always sterile as the germinal membrane is unable to produce brood capsules and protoscoleces and thus the cavity is filled simply with hydatid fluid.

Only one specimen was found in the sample examined. The relatively thick wall shows evidence of just the pericyst and the laminated layer, hence lacking of the germinal membrane (Fig. 70). The cavity is filled with a thick opalescent fluid containing albuminous material (Fig. 71). Unlike most of the other sterile cysts described above, no hooklets were detected.

Fig. 70. Acephalocyst. Cavity filled solely with fluid material (see Fig. 71) and wall composed simply of pericyst and laminated layer.

Fig. 71. Sample of material contained in specimen of Fig. 70. Thick opalescent fluid containing lumps with appearance and consistency of soft-boiled egg white.

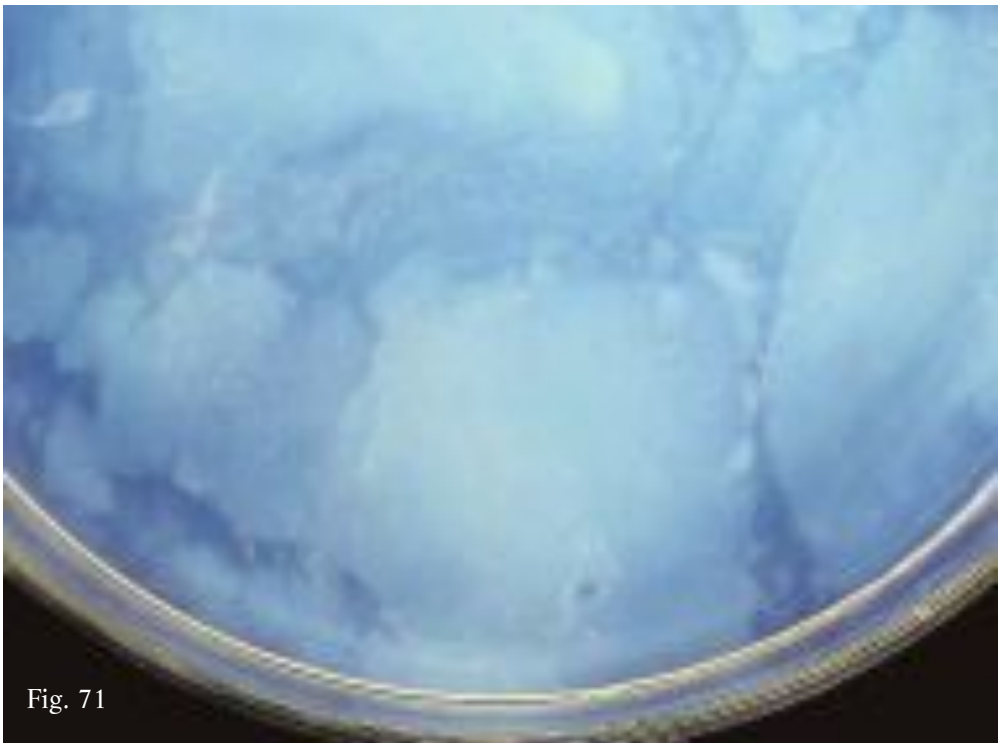
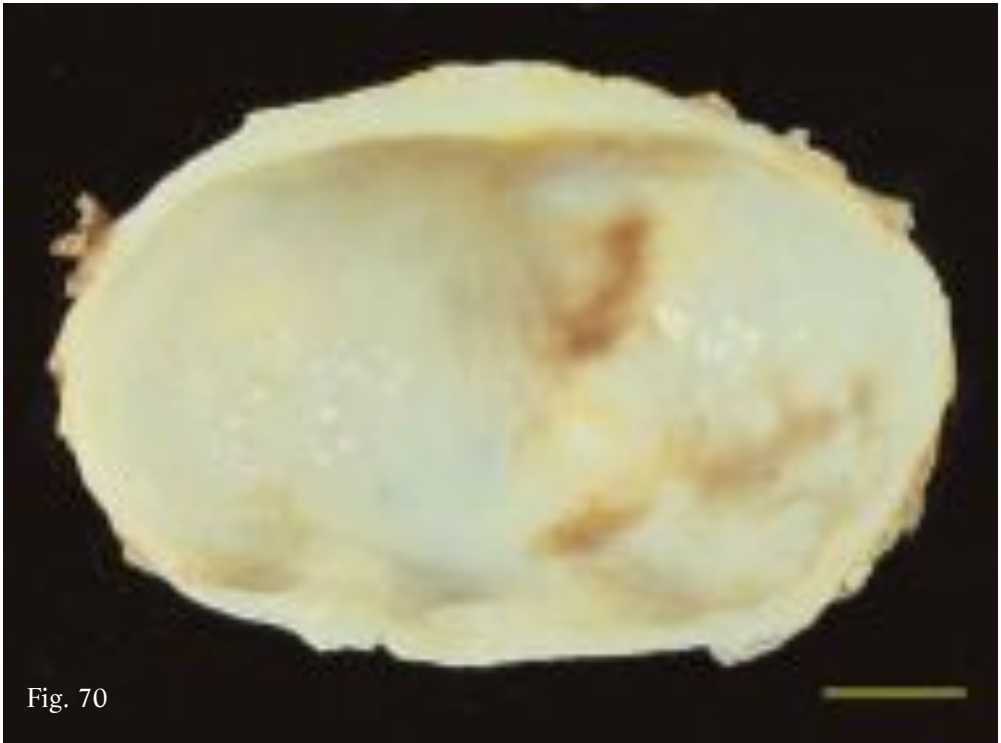
**Acefalocisti**

Analogamente alle cisti classiche e multivesicolari è un tipo di cisti noto da sempre. Risulta sempre sterile in quanto dotata di una membrana germinativa che non è in grado di produrre vescicole proligere e protoscolici e pertanto è caratterizzata da una cavità occupata soltanto da liquido idatideo.

Nell'unico reperto riscontrato, la parete, relativamente spessa, evidenzia soltanto la presenza del pericistio e dello strato laminare, risultando quindi priva della membrana germinativa (Fig. 70). La cavità è occupata soltanto da un fluido denso ed opalescente contenente masse di materiale albuminoso (Fig. 71), del tutto privo di eventuali uncini residui, presenti, come visto, nella maggior parte delle altre cisti sterili sopra descritte.

Fig. 70. Acefalocisti caratterizzata da una cavità occupata soltanto da materiale fluido (vedi Fig. 71) e da una parete costituita soltanto dal pericistio e dallo strato laminare.

Fig. 71. Campione del materiale presente nel reperto di Fig. 70, relativo a fluido denso ed opalescente contenente masse di consistenza ed aspetto albuminoso.



**CASEOUS CYST**

This type of cyst is completely degenerated, the virtual cavity being occupied entirely by a thick yellowish substance of creamy or cheesy consistency, very similar to the material contained in the hyperlaminated caseous cysts (Fig. 72). The only difference with the latter lies in the absence of SLT, suggesting again that the caseous degeneration began prior to the development of DCs and to the endocyst detaching. Residual hooklets detected in the only caseous cyst identified, indicate that it was once fertile.

Fig. 72. Caseous cyst. Cavity filled solely with cheesy substance, similar to that observed in hyperlaminated caseous cysts.

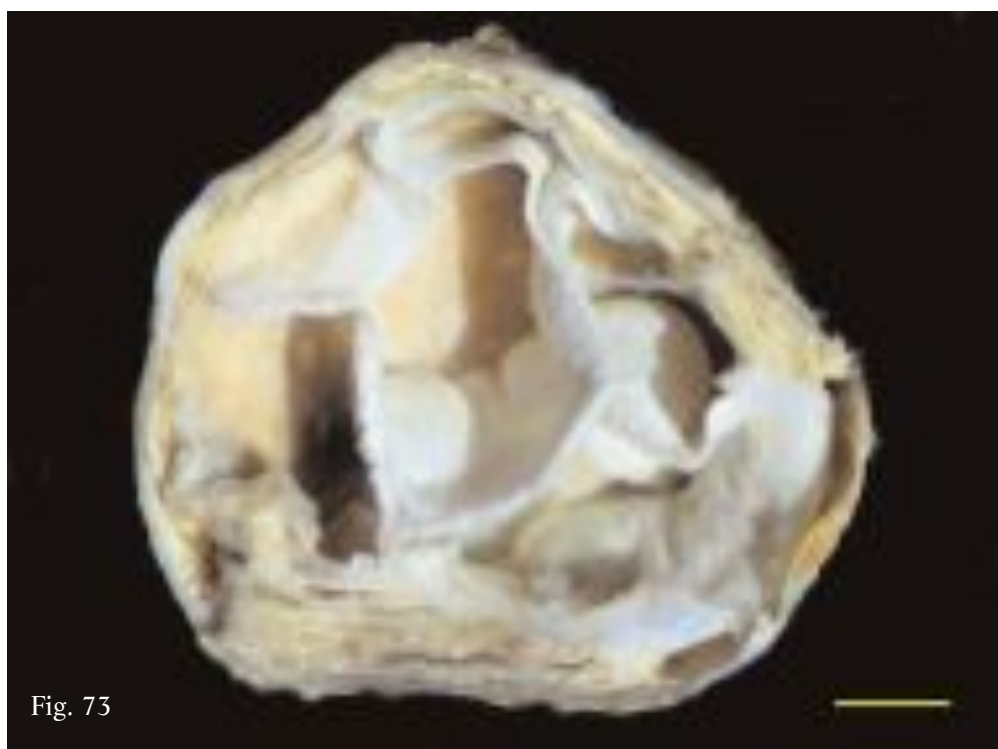
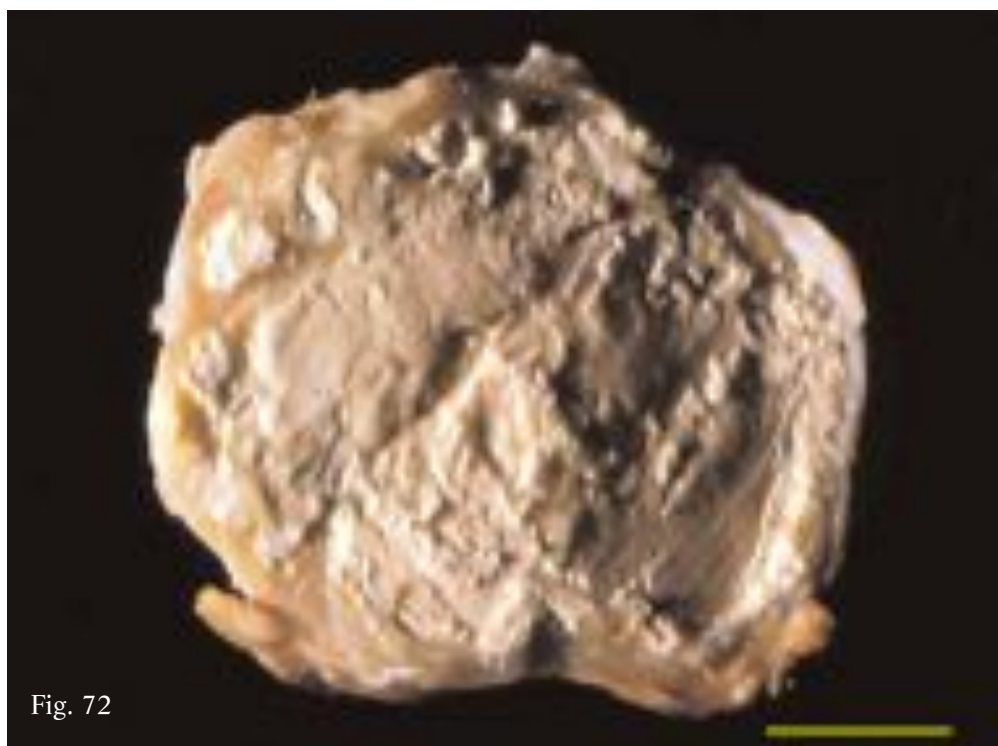
Fig. 73. Septated cyst. Cavity divided into chambers formed by walls or internal septa lined with florid, fertile germinal membrane.

**CISTI CASEOSA**

È un tipo di cisti completamente degenerata, caratterizzata da una cavità occupata esclusivamente da materiale denso, di colore giallastro, di consistenza cremosa o caseosa (Fig. 72), del tutto simile al materiale presente nelle cisti iperlamine caseose. La diversità con queste è unicamente legata all'assenza di STL, per cui si può ipotizzare che in questo caso la degenerazione caseosa inizi in una fase antecedente lo sviluppo di CF e prima dell'eventuale distacco dell'endocistio nella cavità. In questo unico caso riscontrato, il ritrovamento di scarsi uncini residui nel sedimento del materiale caseoso diluito, individua la condizione di cisti ex-fertile.

Fig. 72. Cisti caseosa. La cavità è occupata esclusivamente da materiale caseoso, non diverso da quello riscontrato nelle cisti iperlamine caseose.

Fig. 73. Cisti settata caratterizzata da una cavità suddivisa in camere tra loro adiacenti, formate da pareti o setti interni, rivestiti da una membrana germinativa florida e fertile.



**SEPTATED cyst**

Again only one cyst of this type was identified in the sample. Unlike all the other specimens described, this is not a unilocular cyst as the cavity is divided into chambers consisting of internal walls or septa, lined with a florid and fertile germinal membrane (Fig. 73). These chambers are thought to have formed by the fusion of the walls of turgid DCs, occupying the whole cavity. The specimen examined here had six chambers ranging from 1.5 to 3 cm in diameter containing hydatid sand with numerous brood capsules attached to the walls.

**CISTI SETTATA**

È una cisti riscontrata una sola volta e, a differenza di tutti gli altri reperti descritti, non è uniloculare; la cavità risulta infatti suddivisa in camere tra loro adiacenti, formate da pareti o setti interni, rivestiti da una membrana germinativa florida e fertile (Fig. 73). Riguardo alla loro formazione si potrebbe pensare ad un processo di fusione delle pareti di CF turgide, occupanti l'intera cavità. Il reperto esaminato presenta 6 distinte camere di diametro variabile tra 1,5 e 3 cm, contenenti liquido e sabbia idatidea e numerose vescicole prolifere adese alle pareti.



### CONCLUSIVE REMARKS

Taken as a whole, the different types of cysts described above exhibit, apart from high complexity, a strong morpho-structural variability, accentuated by the existence of numerous “*transitional forms*”. As already described by Bortoletti *et al.*<sup>(14)</sup>, considering each specimen as another piece of the puzzle of parasite development, by rearranging these pieces we can attempt to define the succession of events characterizing the life cycle of the larval form of *E. granulosus* (development, degeneration and death) in the human liver (Fig. 74).

As it develops over the years, the *classic fertile unilocular cyst* (Fig. 74a), evolves into a *multivesicular cyst*, as the result of vesiculation of the protoscoleces and budding of DCs (Fig. 74b,c). As long as there is sufficient space within the cyst cavity all the DCs will remain turgid and spheroid (Fig. 74b). As the number of DCs increases, so they are mutually compressed and start to collapse (Fig. 74c). Consequently the walls of the closely packed DCs form more or less extensive masses of extensively folded and overlapping SLT. At this point, the cysts are transformed into a peculiar “*multivesicular-hyperlaminated transitional form*” (Fig. 74d). Further production of daughter or grand-daughter cysts in the remaining spaces results in the cavity becoming crammed with SLT, so the cyst is transformed into a *hyperlaminated cyst* (Fig. 74e). In many multi-

### CONSIDERAZIONI CONCLUSIVE

Nel loro insieme, i diversi tipi di cisti descritti, oltre all’elevata complessità, evidenziano anche una marcata variabilità morfo-strutturale, accentuata dall’esistenza di numerose “*forme di transizione*”. Pertanto, come già descritto da Bortoletti *et al.*<sup>(14)</sup>, considerando i singoli reperti come distinti tasselli relativi alle diverse fasi evolutive del parassita, si può tentare, attraverso un loro adeguato riordino, di delineare il succedersi degli eventi che caratterizzano l’attuazione del ciclo vitale della forma larvale di *E. granulosus* (evoluzione, degenerazione e morte) nel fegato dell’uomo (Fig. 74).

La *cisti uniloculare classica* fertile, sviluppatasi nel corso degli anni (Fig. 74a), in seguito alla vescicolazione dei protoscolici e alla formazione di CF endogene evolve in *cisti multivescicolare* (Fig. 74b,c). Fintanto che lo spazio del cavo cistico lo consente tutte le CF risultano turgide e sferoidali (Fig. 74b), quando poi queste incrementano di numero, iniziano a collassare per reciproca compressione (Fig. 74c). A causa di ciò, nell’interno della cavità le pareti di CF strettamente stipate formano masse più o meno cospicue di STL più volte ripiegati e tra loro embricati, e pertanto la cisti si trasforma in una peculiare “*forma di transizione multivescicolare-iperlaminata*” (Fig. 74d). L’ulteriore produzione di CF o cisti nipoti negli spazi residui, fa sì che tutta la cavità venga completamente stipata da STL, per cui la cisti diviene *iperlaminata* (Fig. 74e). Spesso in

Fig. 74

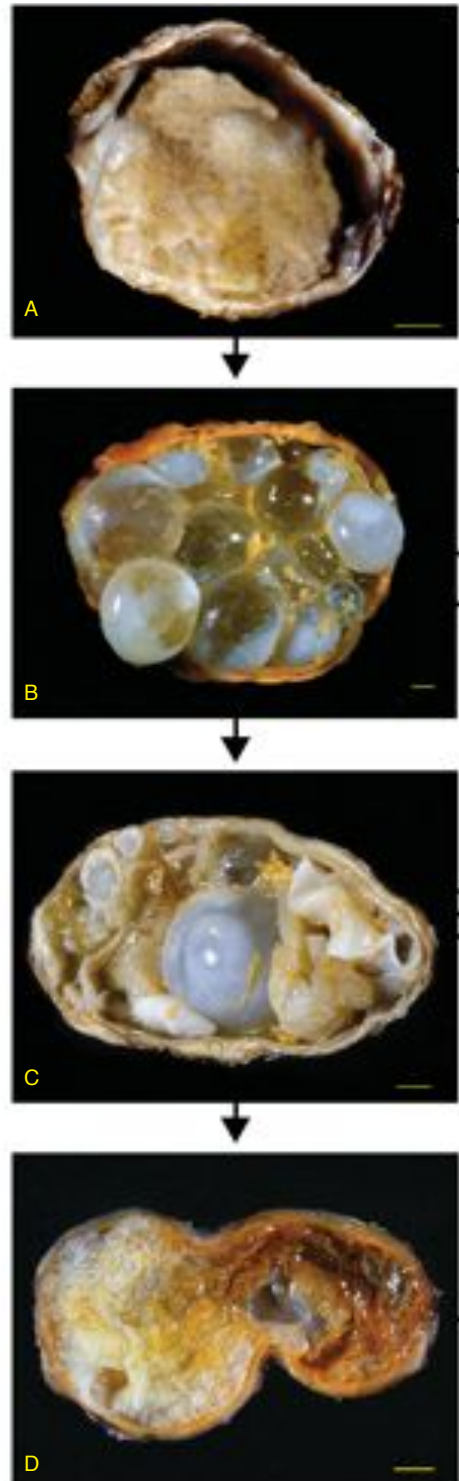
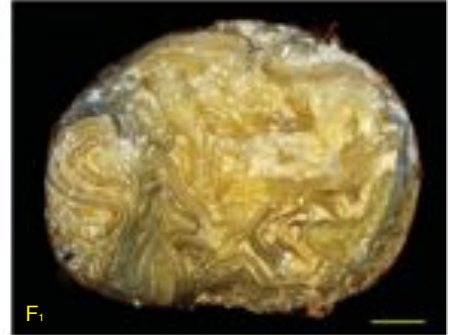
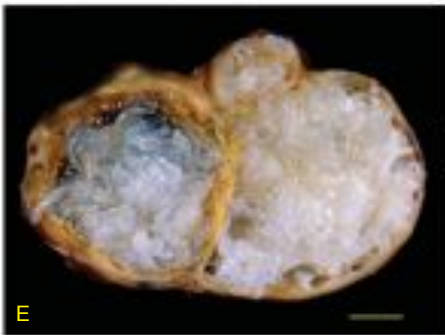
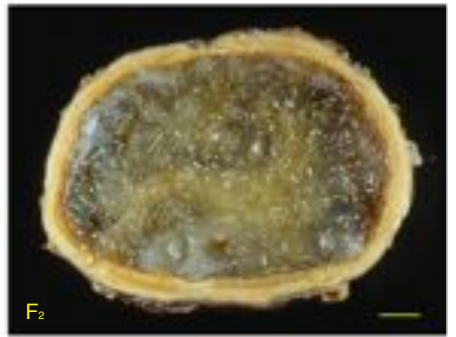

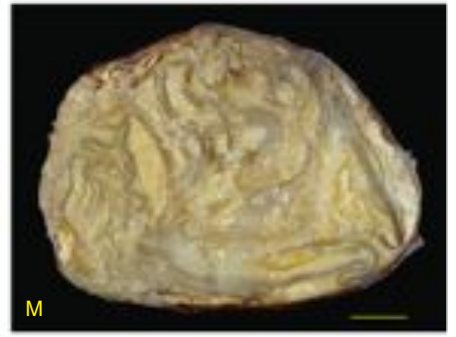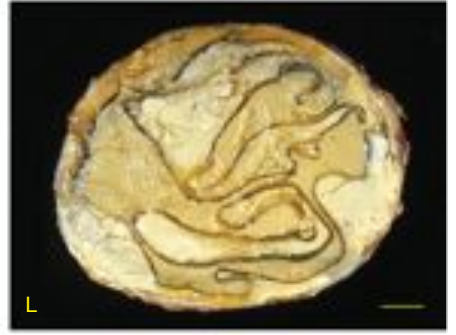



Fig. 74. Illustration of possible evolution of *E. granulosus* larval form in human liver<sup>(14)</sup>. Arrows indicate transformations from one type of cyst to another that can take place over time. Picture shows: a): *classic unilocular* - b) and c): *multivesicular* - d) *multivesicular-hyperlaminated* transitional form - e): *hyperlaminated*.- f<sub>1</sub>), h), m), l) *hyperlaminated caseous*. - f<sub>2</sub>): *hyperlaminated gelatinous* - i): *hyperlaminated granular*. - (g): *caseous*. (bar=1cm).

Fig. 74. Quadro descrittivo della possibile evoluzione della forma larvale di *E. granulosus* nel fegato dell'uomo<sup>(14)</sup>. Le frecce indicano le trasformazioni da una tipologia di cisti all'altra che possono avvenire nel corso del tempo. In particolare sono rappresentate: a): *uniloculare classica*. - b) e c): *multivescicolare*. - d) forma di transizione *multivescicolare-iperlaminata*. - e): *iperlaminata*.- f<sub>1</sub>), h), m), l) *iperlaminata caseose*. - f<sub>2</sub>): *iperlaminata gelatinosa*. - i): *iperlaminata granulosa*. - (g): *caseosa*.



vesicular cysts, after enlargement and detachment from the pericyst, the endocyst of the mother cysts is often involved in the transformation process, accounting for a large part of the SLT that forms in the cyst cavity. This type of evolution affects cyst fertility, which diminishes as the SLT gradually increase. When no space remains in the cyst cavity, the DCs' germinal membrane is no longer able to produce brood capsules and protoscolexes. In practice, a boomerang effect is generated whereby the excessive (or continual) production of DCs actually becomes deleterious for the larval form itself, that, paradoxically, becomes sterile over the years, and starts approaching the end of its life cycle.

During the slow succession of events described above, the cysts can undergo further degeneration, resulting in the different cases in a build up of caseous, granular or gelatinous material, evolving that is into *hyperlaminated caseous* (Fig. 74f<sub>1,h,m,l</sub>), *hyperlaminated granular* (Fig. 74i) and *hyperlaminated gelatinous* cysts (Fig. 74f<sub>2</sub>). As mentioned, the quantity of cheese-like material and SLT contained in hyperlaminated caseous cysts varies significantly depending upon when degeneration actually commences. When degeneration occurs later in cysts containing numerous compressed DCs and with collapsed endocyst, the cavity will be occupied chiefly by SLT with little caseous material (Fig. 74f<sub>1,h</sub>). When,

molte cisti multivescicolari a questo processo di trasformazione concorre anche l'endocistio delle cisti madre dopo la sua espansione e il suo distacco dal pericistio, andando talora a costituire una delle porzioni più cospicue degli STL presenti nella cavità cistica. Questo tipo di evoluzione condiziona la fertilità della cisti che diminuisce gradualmente con l'incremento degli STL: quando nella cavità cistica non residua più spazio vitale, nessun lembo di membrana germinativa delle CF è più in grado di produrre vescicole prolifere e protoscolici. In pratica si assiste ad una sorta di "effetto boomerang" per cui una eccessiva (o continua) produzione di CF diventa nociva per la stessa forma larvale, che, paradossalmente, nel corso degli anni, diviene sterile e si avvia a concludere in tal modo il suo ciclo vitale.

Durante il lento succedersi degli eventi descritti le cisti possono andare incontro ad ulteriore degrado, evidenziando nei diversi casi accumulo di materiale caseoso, granuloso e gelatinoso, e pertanto evolvono in cisti *iperlaminata caseose* (Fig. 74f<sub>1,h,m,l</sub>), *iperlaminata granulose* (Fig. 74i) e *iperlaminata gelatinose* (Fig. 74f<sub>2</sub>). Come descritto, le cisti iperlaminata caseose evidenziano una elevata variabilità riguardo alle quantità di materiale caseoso e di STL presenti al loro interno e ciò è da mettere in correlazione con il diverso momento in cui la degenerazione ha inizio: Nel caso in cui questa avvenga tardivamente in cisti contenenti molte CF compresse ed endocistio collassato, la cavità sarà occupata in modo preponderante da

on the other hand, degeneration takes place prematurely, after the production of a small number of DCs (Fig. 74m) or even earlier, right after detachment of the endocyst (Fig. 74l), the cavity will contain predominantly caseous material and few STL. Lastly, if degeneration initiates prior to the budding of DCs and detachment of the endocyst, then the cysts will contain solely caseous material (Fig. 74g).

Hyperlaminated granular (Fig. 74i) and hyperlaminated gelatinous cysts (Fig. 74f<sub>2</sub>), are instead filled chiefly with tightly packed STL but only contain small masses of degenerated matter, concentrated close to the pericyst. This suggests that the degenerative process commences in old cysts, after the production of DCs and detachment and folding of the endocyst.

Clearly the different types of hyperlaminated cysts are dead forms of the parasite which can however remain silent for very many years in the host. The residual hooklets and highly degenerated protoscoleces observed in most of the hyperlaminated cysts, are evidence that the specimens were formerly fertile, thus confirming the succession of events outlined above.

STL rispetto a scarse masse di materiale caseoso (Fig. 74f<sub>1,h</sub>); qualora invece la degenerazione inizi precocemente, dopo la formazione di un numero contenuto di CF (Fig. 74m) o ancora prima, subito dopo il distacco dell'endocistio (Fig. 74l), la cavità conterrà soprattutto materiale caseoso e pochi STL. Se, infine la degenerazione anticipa anche la produzione di CF ed il distacco dell'endocistio, la cisti risulterà soltanto *caseosa* (Fig. 74g).

Le cisti iperlaminare granulose (Fig. 74i) e le cisti iperlaminare gelatinose (Fig. 74f<sub>2</sub>), risultano invece sempre stipate in prevalenza da STL e da masse contenute di materiale degenerato, disposte soprattutto a ridosso del pericistio, consentendo di ipotizzare che il processo degenerativo, in questi casi, inizi in cisti di molti anni, dopo la produzione di CF e l'eventuale distacco e ripiegamento dell'endocistio.

È evidente che i vari tipi di cisti iperlaminare fanno riferimento a forme ormai morte del parassita, che tuttavia possono persistere nell'ospite per molti anni ed in modo del tutto silente. Il riscontro di uncini residui o di protoscolici altamente degenerati nella maggior parte di queste indica che tali reperti fanno riferimento a cisti ex-fertili, e ciò avvalorava il corso degli eventi sopra delineato.

- 1 - Gabriele, F., Bortoletti, G., Conchedda, M., Palmas, C., Ecça, A.R., 1997. Epidemiology of hydatid disease in the Mediterranean basin with special reference to Italy. *Parassitologia* 39, 47-52
- 2 - Ecça, A.R., Conchedda, M., Gabriele, F., Bortoletti, G., Palmas, C., 2002. Cystic echinococcosis in the Mediterranean basin. In: *Cestode Zoonosis: Echinococcosis and Cysticercosis* (P. Craig and Z.S. Pawlowski eds.) IOS press, pp. 41-55
- 3 - Gabriele, F., Conchedda, M., Capra S., Ecça A.R., Palmas C., Bortoletti G., 1998. Sheep hydatidosis in Sardinia: 1996-1997 survey. *Parassitologia* 40 (suppl. 1), 59
- 4 - Ecça, A.R., Bortoletti, G., Conchedda, M., Palmas, C., Gabriele, F., 1998. Human hydatidosis in Sardinia. A retrospective survey. *Parassitologia* 1998, 40 (suppl. 1): 49
- 5 - Conchedda, M., Ecça A.R., Gabriele F., Bortoletti, G., Palmas, C., 2002. Options for control of echinococcosis: the sardinian example. In: *Cestode Zoonosis, Echinococcosis and Cysticercosis* (P. Craig and Z.S. Pawlowski eds.) IOS press, pp. 343-354
- 6 - Gabriele, F., Bortoletti, G., Conchedda, M., Palmas, C., Ecça, A.R., 2004. Idatidosi cistica umana in Italia: un problema di salute pubblica? Passato e presente. *Parassitologia* 46, 39-43
- 7 - Pawlowski, Z.S., Eckert, J., Vuitton, D.A., Amman, R.W., Kern, P., Craig, P.S., Dar, K.F., De Rosa, F., Filice, C., Gottstein, B., Grimm, F., Macpherson, C.N.L., Sato, N., Todorov, T., Uchino, J., von Sinner, W., Wen, H., 2002. Echinococcosis in humans: clinical aspects, diagnosis and treatment. In: *WHO/OIE manual on Echinococcosis in humans and animals: A public health problem of global concern* (Eckert J, Gemmel MA, Meslin FX, Pawlowski ZS, eds.). WHO/OIE ed, pp. 20-99.
- 8 - Amman, R., Eckert, J., 1995. Clinical diagnosis and treatment of Echinococcosis in humans. In: *Echinococcus and hydatid disease* (Thompson RCA, Lymbery AJ, eds.) CAB International, Wallingford, UK, pp. 411-463.
- 9 - Morris, D.L., Richards, K.S., 1992. Hydatid disease. Current medical and surgical management. Butterworth-Heinemann Ltd., Oxford, UK, 150 pp.

- 10 - Bortoletti, G., Conchedda, M., Cois, A., Uccheddu, A., Cagetti, M., 1996. Hepatic hydatidosis in man: a review of 41 cases in Sardinia. *Parassitologia* 38, 337
- 11 - Bortoletti, G., Conchedda, M., Milesi, M., Serra, P., Cagetti, M., 2000. Human hepatic hydatidosis: "transition form" between different types of cysts. *Parassitologia* 42, 209
- 12 - Bortoletti, G., Cagetti, M., Gabriele, F., Conchedda, M., 2002. Morphological variability and degenerative evolution of human hepatic cysts. *Parassitologia* 44, 159-171
- 13 - Bortoletti, G., Ferretti, G., 1973. Investigation on larval forms of *Echinococcus granulosus* with electron microscope. *Rivista di Parassitologia* XXXIV, 89-110
- 14 - Bortoletti, G., Gabriele, F., Conchedda, M., 2004. Natural history of cystic echinococcosis in humans. *Parassitologia* 46, 363-366

**ACKNOWLEDGEMENTS**

This work was partially supported by grant from  
MIUR PRIN 2006074173\_002

**RINGRAZIAMENTI**

Il lavoro è stato realizzato anche grazie al finanziamento  
MIUR PRIN 2006074173\_002